

# Comparación Placas de Titanio vs. Placas Reabsorbibles en Fracturas de Orbita: Revisión de literatura.

## Comparison of Titanium Plates vs. Resorbable Plates in Orbital Fractures: Literature Review

Costales-Reyes, M.R.a,  Mora-Astorga, M.V.b  
 a. Facultad de Odontología, Universidad Hemisferios, Quito, Ecuador.  
 ORCID: <https://orcid.org/0000-0003-4065-6365> / [mrcostales@estudiantes.uhemisferios.edu.ec](mailto:mrcostales@estudiantes.uhemisferios.edu.ec)  
 b. Cirujana Maxilofacial, Facultad de Odontología, Universidad Hemisferios, Quito, Ecuador.  
 ORCID: <https://orcid.org/0000-0002-6228-3689> / [mvmoraa@profesores.uhemisferios.edu.ec](mailto:mvmoraa@profesores.uhemisferios.edu.ec)

Recibido 2022-11-16  
 Revisado 2023-02-09  
 Aceptado 2023-02-28

### Resumen:

#### Introducción:

Los tratamientos para fracturas de órbita se basan en la corrección del defecto de las lesiones orbitarias de tipo blow in y blow out (o de estallido), mediante diversas placas y mallas biocompatibles con el organismo, dándose una cicatrización de primera generación evitando un callo óseo y una fijación más rígida. Para el diagnóstico de este tipo de lesiones tenemos inflamación periorbitaria, enftalmos, diplopía, equimosis, hemorragia subconjuntival.

Existen diversos materiales reconstructivos siendo estos compuestos por distintas materias primas, como son los aloplásticos y autógenos; donde encontramos varios tipos como placas de titanio y las placas reabsorbibles siendo estas las más comunes y usadas actualmente, por su bajo estímulo a reabsorciones óseas y evitando efectos secundarios a largo plazo. Estas placas presentan diversos grados de ductilidad y resistencia. Se informó sobre varias complicaciones según el tipo de placas como es la cicatrización, las cirugías postquirúrgicas en caso de placas de titanio, etc.

El objetivo de esta revisión es la evaluación de la eficacia las placas reabsorbibles versus placas de titanio en fracturas de órbita.

#### Materiales y métodos:

La investigación es de carácter documental, descriptivo y no experimental. En el cual se emplea una metodología de identificación e inclusión de artículos científicos tipo prisma.

#### Resultados y conclusiones:

Se verificaron las ventajas y desventajas tanto de las placas reabsorbibles como las de titanio siendo estas similares en la biocompatibilidad con el organismo humano, así como también varias diferencias como el soporte, fuerzas, resistencia de estas, concluyendo que es debatible el material ideal para tratar fracturas de órbita.

Se seleccionaron artículos tomando en cuenta el título y objetivos; considerando estudios comparativos, revisiones sistemáticas, revisiones de literatura, los cuales comprendían criterios con respecto a fracturas de órbita y tratamientos quirúrgicos. La búsqueda arrojó 55 artículos en PubMed, 65 en Google, 4 en Scielo y 29 en Science direct, de los cuales se excluyeron libros, monografías, estudios experimentales, dando como resultado 21 artículos para el desarrollo de esta revisión bibliográfica.

Y que fueron leídos y analizados en su totalidad, estudiando los objetivos, metodología y conclusión de cada uno de ellos para la posterior comparación.

#### Palabras clave:

Fracturas óseas, órbita, materiales biocompatibles, tratamiento de urgencia, placas óseas, titanio.

**ABSTRACT****Introduction:**

Treatments for orbit fractures are based on the correction of the defect of blow in and blow out orbital injuries, by means of various plates and meshes biocompatible with the organism, giving a first-generation healing avoiding a bony callus and a more rigid fixation.

For the diagnosis of this type of lesions we have periorbital inflammation, enophthalmos, diplopia, ecchymosis, subconjunctival hemorrhage.

There are several reconstructive materials being these composed of different raw materials, such as alloplastic and autogenous, where we find several types such as titanium plates and resorbable plates being these the most common and currently used, for its low stimulus to bone resorption and avoiding long-term side effects.

These plates have different degrees of ductility and resistance. Several complications have been reported depending on the type of plates, such as scarring, post-surgical surgeries in the case of titanium plates, etc.

The objective of this review is to evaluate the efficacy of resorbable versus titanium plates in orbital fractures.

**Materials and methods:**

This research are a documentary, descriptive and non-experimental nature. A prism-type methodology of identification and inclusion of scientific articles was used.

**Results and conclusions:**

The advantages and disadvantages of both resorbable and titanium plates were verified, being these similar in biocompatibility with the human organism, as well as several differences such as support, forces, resistance of the same, concluding that it is debatable.

The ideal material to treat orbital fractures. Articles were selected considering the title and objectives; considering comparative studies, systematic reviews, literature reviews, which included criteria regarding orbital fractures and surgical treatments.

The search yielded 55 articles in PubMed, 65 in Google, 4 in Scielo and 29 in Science direct, from which books, monographs, experimental studies were excluded, resulting in 21 articles for the development of this bibliographic review.

The 21 articles were read and analyzed in their entirety, studying the objectives, methodology and conclusion of each one of them for subsequent comparison.

**Key words:**

Bone fractures, orbit, biocompatible materials, emergency treatment, bone plates, titanium.

**Introducción**

Las fracturas de órbita son lesiones traumáticas del tercio medio de la cara generadas principalmente por una fuerza excesiva en las superficies óseas (Reyes et al., 2013).

Este tipo de lesiones tiene una alta incidencia y pueden ser clasificadas según el sitio de la lesión siendo el piso de órbita el más común (Morales Navarro, 2017) (Ramponi et al., 2017) (Castillo Cardiel et al., 2021).

Este tipo de fracturas tiene mayor prevalencia en el género masculino en relación de 5:1 (Morales Navarro, 2017) (Unda Jaramillo et ál., 2021).

Frecuentemente estas lesiones se presentan a partir de la segunda década de vida; es decir alrededor de los 21 a 30 años (Unda Jaramillo et ál., 2021).

Las fracturas de órbita son generadas en accidentes automovilísticos así como también en asaltos y deportes de alto impacto (Ramponi et al., 2017) (Reyes et al., 2013).

Algunos de los síntomas que se pueden apreciar para el diagnóstico de las fracturas de órbita son inflamación periorbitaria, enoftalmos, diplopía, equimosis, hemorragia subconjuntival, entre otras; por lo que es necesario realizar un pronto diagnóstico para lograr prevenir algún tipo de daño mayor que llegue a comprometer y poner en riesgo al paciente (Bord & Linden, 2008) (Morales Navarro, 2017).

Según estudios la prevalencia de lesiones oculares oscila en un 14,4% (Ramponi et ál., 2017).

El tratamiento de las fracturas de órbita es netamente quirúrgico, y para ello existen diversos materiales que pueden ser colocados para la reparación de las paredes óseas. Entre ellos encontramos al polietileno de alta densidad, placas de titanio, placas reabsorbibles, polímeros absorbibles, entre otros (Yu et ál., 2021).

El uso de las placas de titanio es recomendado por su excelentes características como son: biocompatibilidad, maleabilidad, bajo costo; a su vez esta no estimula las reabsorciones óseas (Olate et al., 2008).

Otro material altamente recomendado son las placas reabsorbibles las cuales garantizan comportamientos biomecánicos buenos para que de esta manera se logren reducir los efectos secundarios y a su vez la realización de una segunda cirugía (Licéaga Reyes et ál., 2013).

El propósito de esta revisión de literatura tiene como objetivo evaluar la eficacia de tratamientos utilizando placas reabsorbibles y placas de titanio en fracturas de órbita; disponiendo de literatura referida en la base de datos de PubMed, Scielo, Google académico y Science direct de artículos publicados entre los años 2008 al 2021.

## Objetivo

El propósito de esta revisión de literatura es evaluar la eficacia del tratamiento utilizando placas reabsorbibles y placas de titanio en fracturas de orbita empleando literatura referida en la base de datos PubMed, Scielo, Google académico y Science direct de artículos publicados entre los años 2008 al 2021.

## Conflictos de interés:

Los autores declaran no tener ningún conflicto de interés, la revisión sistemática descrita es original y no se ha publicado previamente, ni se ha recibido apoyo financiero previo a su elaboración.

## Materiales y métodos:

Se realizó una revisión bibliográfica de literatura científica para la obtención de información relacionada al tema a tratar. Esta información fue recolectada en la base de datos PubMed, Scielo, Google académico, Science direct. El uso del Sistema de Descriptores en Ciencias de la Salud (DESC), facilitó la obtención de palabras claves, encontrando así múltiples

artículos que se relacionan con el tema de investigación. Estableciendo como muestra artículos publicados en el periodo de 2008-2021 en idioma inglés, español y portugués. Considerando para la selección artículos relacionados con el título y el objetivo; estudios comparativos, revisiones sistemáticas, revisiones de literatura, los cuales comprendían criterios

con respecto a fracturas de orbita y sus diversos tratamientos quirúrgicos.

**Palabras claves:**

Fracture, Orbital, Titanium, Biocompatible Materials, Emergency Treatment, Plaques; consiguiendo las siguientes fórmulas:

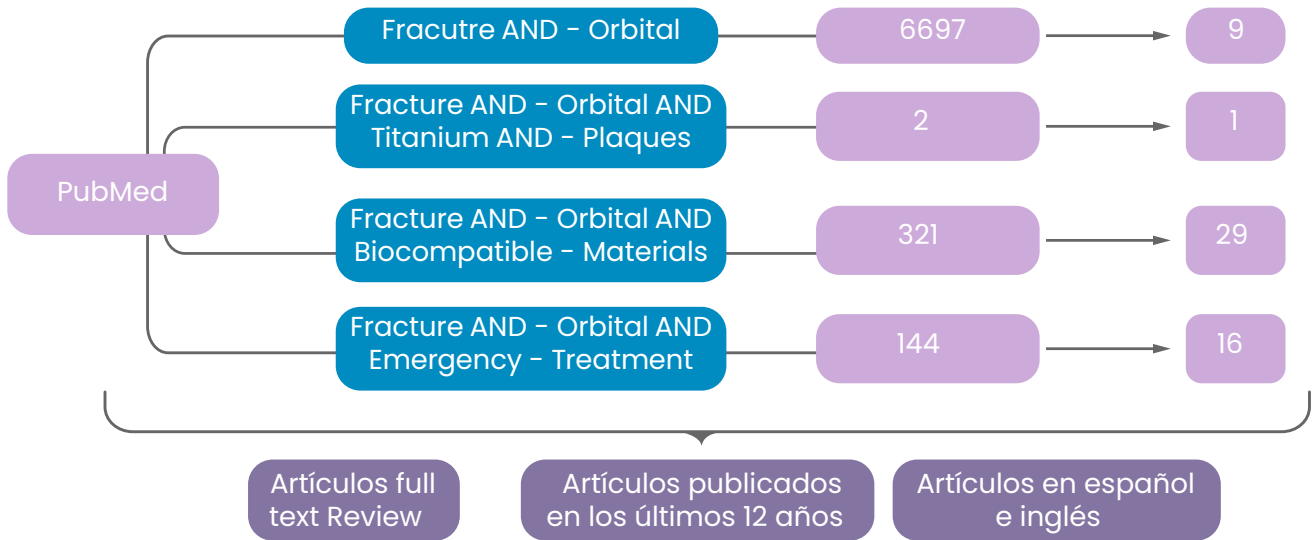


Fig.1. Diagrama de flujo de selección de artículos de la revisión de literatura

Durante la búsqueda Google académico arrojó 65 resultados, Scielo 4 y Science direct 29. Se excluyeron libros, monografías, estudios experimentales, dando como resultado 21 artículos para el desarrollo de esta revisión bibliográfica.

**Resultados:**

Existen diversos tercios en la región facial, estos están divididos en: superior (hueso frontal), medio (borde supraorbitario del frontal hasta bordes incisales de dientes superiores) e inferior (mandíbula) (Fernando et ál., 2014).

En el caso de los traumatismos faciales podemos decir que las fracturas de órbita

son el resultado más común gracias al canal infraorbitario, la delgadez y la curvatura de esta (Yu et ál., 2021)(Morales Navarro, 2017).

En Quito la prevalencia de fracturas orbitarias es dada en un mayor porcentaje en hombres que en mujeres con un 70%, en una edad promedio de 28 años(Patricio Marcelo Unda Jaramillo. et ál., 2021).

Las razones más comunes por las cuales se presentan las fracturas de orbita son por fuerzas elevadas en donde se supera la resistencia de las estructuras de la cavidad orbitaria como son violencia, accidentes automovilísticos, deportes y caídas fuertes(Vasile et ál., 2022) (Ramponi et ál., 2017).

Estas afectan a tejidos blandos y lesionando cavidades; creando comunicaciones con estructuras como senos paranasales (Reyes et ál., 2013).

Las fracturas de órbita se clasifican en dos tipos las cuales son: Blow out y Blow in. La fractura de tipo Blow out o de estallido son un tipo de trauma que no abarca el reborde orbitario y se da por un impacto por objetos los cuales son mayores al tamaño de la órbita.

Normalmente las zonas afectadas en este tipo de lesiones son el suelo y la pared medial de la órbita o ambos; pueden darse o por un aumento de la presión infraorbitaria o por el desplazamiento de un hueso grande hacia uno de menor tamaño tras el impacto (De La Cuesta Martín et ál., 2016).

Al darse este tipo de ruptura ósea se da un desplazamiento al seno etmoidal o maxilar pero sin afectar el reborde orbitario. (Reyes et ál., 2013)

En el caso de las fracturas tipo Blow in es el desplazamiento inferior del techo de la órbita sin afectar el borde supraorbitario o el borde del seno frontal, siendo esta dada por el incremento de la presión, desplazamiento del cráneo en si o de los contenidos intracraneales (Rountree & Blase, 2017).

Es decir, en este tipo de fracturas el piso, techo o paredes laterales orbitarias se eleva o se realiza un desplazamiento hacia el interior de la órbita; siendo así un tipo de trauma mucho más raro que las fracturas de tipo Blow out. Esta lesión llega a causar una disminución del volumen orbitario (Hwang et ál., 2013).

Para poder determinar el tipo de lesión es necesario una buena evaluación clínica en

donde se debe tener en cuenta la motilidad ocular extrínseca, la reacción pupilar, la agudeza visual; así como también es de suma importancia la toma imagenológica como es la TC del plano axial y coronal, la naturaleza de la fractura y la posición del músculo recto inferior, ya que si este se encuentra en una posición normal va a existir una baja probabilidad de lesión ocular; y si este está redondeado y desplazado habrá un defecto óseo que afectara al espacio orbitario; hay que realizar un diagnóstico rápido y certero para evitar daños futuros y poder preservar la visión del paciente (Reyes et ál., 2013) (Bord & Linden, 2008).

Algunos de los signos y síntomas más comunes en las fracturas de órbita son inflamación y contusión periorbitaria, enoftalmos, diplopía, epistaxis, quemosis, edema, equimosis, hemorragia subconjuntival, pérdida de visión, sensación disminuida, nulo movimiento ocular, dolor, compromiso de músculos rectos (tracción, desplazamiento o atrapamiento), afectación del nervio óptico dando una disminución de la agudeza visual, anisocoria; estas características clínicas van a variar dependiendo de la magnitud, el punto de impacto, dirección y tipo de la lesión (L. Khojastepour et ál., 2020) (Ramponi et ál., 2017) (Bord & Linden, 2008).

El tratamiento de las fracturas orbitarias ha ido variando con el tiempo, este necesita el material adecuado y un diagnóstico eficiente. Para esta intervención quirúrgica hay diversas técnicas y abordajes.

En el caso de los materiales tenemos diversos tipos como son: materiales autógenos (hueso autógeno), materiales aloplásticos (mallas y placas de titanio, polietileno poroso, laminas reabsorbibles) (Morales Navarro, 2017). Se

debe tener en cuenta que el tipo de material que se escoja para el tratamiento debe ser biocompatible, no alergénico, esterilizable, de fácil manejo, radiopaco, forma estable una vez manipulada, seguro, de bajo costo y con un buen ajuste intraoperatorio (Vasile et ál., 2022) (Rajah Gunarajah & Samman, 2013).

Es necesario que la cicatrización sea de primera generación y las placas y tornillos que brindan esta característica y una fijación más rígida.

Esto es necesario ya que mediante este proceso de cicatrización evitaremos el callo óseo y no tendremos un relieve en la cara (Castillo Cardiel et ál., 2021) (Morales Navarro, 2017).

Hay que tener en cuenta que el objetivo del tratamiento no es la curación del hueso, más bien es corregir el defecto de las relaciones anatómicas de la órbita para evitar complicaciones futuras. El material ideal para las fracturas orbitarias sigue en debate; pero los más comunes son las placas reabsorbibles y las placas de titanio (Sivam & Enninghorst, 2022).

Existen seis reacciones biológicas como reacción de los materiales las cuales son: inflamación inmediata en donde puede haber un rechazo temprano, un rechazo tardío, una encapsulación fibrosa, una encapsulación incompleta mientras se da una reacción celular, una reabsorción lenta y una incorporación. Dándose estos rechazos por tipo, forma y tamaño del material, respuesta del huésped. Para que se dé una buena adhesión del material al huésped empieza una reacción celular inicial a los materiales la cual es una reacción inflamatoria aguda (leucocitos polimorfonucleares).

Después de esto llegan los linfocitos y los macrófagos para intentar fagocitar el material. Aquí se da una reacción inflamatoria crónica porque el material no es posible fagocitarla, formando un tejido de granulación y una vaina de tejido conectivo aislando así el material de la respuesta inmune tolerándolo así de una manera adecuado y evitando el rechazo del cuerpo al material (Sivam & Enninghorst, 2022).

Las placas de titanio son usadas generalmente ya que tienen un excelente soporte, una facilidad de moldeado en la forma deseada, tiempo operatorio menor, bajo nivel de infección postoperatoria, biocompatibles, no genera un aumento de volumen considerable ya que tiene un espesor aproximado de 0,15 a 0,20mm, no altera su forma ni su ubicación con el paso del tiempo (Morales Navarro, 2018) (Olate et ál., 2008) (Yu et ál., 2021) (Vasile et ál., 2022) (Koktekir et ál., 2012).

En algunos casos se han encontrado partículas de titanio en el tejido cicatricial, lo cual es dado por la corrosión del titanio; es por eso la necesidad de la extracción de estas placas una vez el hueso se encuentre unido y el proceso de cicatrización haya finalizado (aproximadamente al año).

Algunas veces la extracción de estas placas es dificultosa ya que puede haber un crecimiento fibroso dándose una osteointegración (Sivam & Enninghorst, 2022) (Licéaga Reyes et ál., 2013).

Previo a la colocación de las placas es necesario respetar el "estándar de oro" el cual se basa en la fijación interna rígida; esta es un método de elección de materiales para el manejo quirúrgico de fracturas ya que se aplica sobre el hueso obteniendo estabilidad y reparación primaria.

Según esto se dan cuatro tipos de grados que indican la ductilidad y resistencia (Tabla 1); así como también la configuración de las mismas (Tabla 2) (CASTRO ESPITIA et ál., 2016).

GRADOS DE DUCTILIDAD Y RESITENCIA	CARACTERÍSTICAS		
	RESISTENCIA A TRACCIÓN	ELONGACIÓN	LÍMITE ELÁSTICO
Grado 1	240 MPa	24%	240 MPa
Grado 2	345 MPa	20%	275 MPa
Grado 3	450 MPa	18%	380 MPa
Grado 4	550 MPa	15%	483 MPa

**Tabla 1.**  
Grados de resistencia y ductilidad de las placas

TIPOS DE PLACAS	SISTEMAS SEGÚN DIAMETRO TORNILLOS	ESPESOR PLACAS	AGUJEROS	DIMENSIONES TORNILLOS (LONGITUD)
- Placas rectas	- 1,5mm	- 0,7 mm	- 4	Entre los 4mm y 19mm
- Placas orbitales	- 2,0 mm	- 1,0 m	- 6	
- Placas en L-H-T-Y-X			- 8	
			- 12	
			- 20	

**Tabla 2.**  
Configuración de las placas

En el caso de las placas reabsorbibles tenemos diversos tipos de componentes en los cuales va a existir una variación en el tiempo de reabsorción.

Algunos de estos componentes son: láminas de poli-L / D-lactida, poliglactina, polidioxanona. Este tipo de placas ofrecen varias ventajas sobre las de titanio como mayor flexibilidad, bajas tasas de infecciones, fácil adaptación por su superficie lisa en donde se podrá dar formación de tejido conectivo y vasos sanguíneos, y siendo la principal la eliminación de la posibilidad de una cirugía de remoción de

placas, es decir una segunda cirugía siendo este el motivo principal de su aplicación en pediatría y actualmente va en aumento en el uso en pacientes adultos.

A pesar de esto tienen una desventaja y es la estabilidad de la fijación ya que no son capaces de resistir fuerzas fisiológica (Agnihotry et ál., 2017)(Pimentel-Mendoza AB et ál., 2018)(Morales Navarro, 2017) (Vasile et ál., 2022).

La degradación de los materiales reabsorbibles es dada en dos fases: hidrólisis y fagocitosis de los fragmentos (macrófagos) convirtiendo

en agua y dióxido de carbono los restos de los polímeros y siendo estos excretados mediante el ciclo de Krebs.

Se debe saber que la reabsorción de estos materiales dependerá de la composición de este, el tamaño la forma.

Normalmente estas placas son clasificadas por el diámetro del tornillo el cual oscila de 1,5mm a 2,5mm siendo activadas por agua caliente en el quirófano. Las placas con poli-L-láctico son las más usadas, pero se reabsorben en

4 a 5 años, las placas de poli-DL/L láctico son degradadas en dos fases siendo estas las más tolerables y usadas. Las PGA o placas con ácido poliglicólico son reabsorbidas a las 6 semanas a 1 año dando efectos adversos por lo que ya no son usados (Darío Sánchez López et ál., 2015) (Licéaga Reyes et ál., 2013).

En la Tabla 3, se puede observar una comparación de las placas investigadas según diversos autores investigados en el presente estudio.

AUTORES	ACCIONES	RESULTADOS
MURR	“Mejores opciones para la reconstrucción del piso incluyen malla de titanio, titanio preformado, polietileno poroso, combinaciones de titanio y polietileno poroso, material autógeno, así como también cartílago auricular” (Moe Kris S. et ál., 2018).	Cartílago auricular, usado para la reconstrucción de defectos más pequeños; siendo más flexibles y rígidos. Polietileno poroso: rigidez del material puede dar sobre corrección dando una mala posición del globo Placas de titanio: defectos más grandes
WESTER	“Si se trata de una simple fractura del piso, a menudo se coloca una lámina de polietileno poroso”(Moe Kris S. et ál., 2018).	No laminas o placas solo de titanio ya que provoca cicatrización y fibrólisis de grasa comprometiendo la motilidad; se suele colocar lamina de titanio recubierta con lamina de polietileno poroso para dar una reducción de tejido cicatrizal
MOE	“El medio más preciso para hacerlo es con una malla de titanio cubierta con PDS” (Moe Kris S. et ál., 2018)	Usando placas de titanio con malla cubierta de PDS se da una posición más simétrica del globo orbitario anteponiendo la enoftalmos de 3 a 5 mm usual en pacientes con placas.



<p>AGNIHOTRY A, ET AL.</p>	<p>“Placas de titanio utilizadas para la fijación están reconocidas como el “estándar de oro”, pero los recientes desarrollos en biomateriales han llevado a un aumento del uso de placas reabsorbibles”(Agnihotry et ál., 2017)</p>	<p>El incremento del uso de placas reabsorbibles se da gracias a la necesidad de la reducción de una segunda cirugía para el retiro de placas de titanio</p>
<p>LICÉAGA REYES ET AL.</p>	<p>“Las placas de titanio se usan en cirugía craneofacial del niños antes de que reabsorbibles pero daban migración transcraneal durante el primer año”(Licéaga Reyes et ál., 2013)</p>	<p>Los placas reabsorbibles en pacientes pediátricos son la elección más adecuada para evitar la migración transcraneal de las placas de titanio</p>
<p>DE LA CUESTA MARTÍN ET ÁL.</p>	<p>“El material más empleado es el titanio en fracturas blow out impuras” (De La Cuesta Martín et al., 2016).</p>	
<p>MORALES NAVARRO</p>	<p>“Las placas absorbibles no se pueden procesar fácilmente para alcanzar la adaptación a la forma del sitio de fractura” (Morales Navarro, 2017)</p>	<p>En casos de que la fractura se localice en la pared medial e inferior siendo esta un área amplia, se dice que no se puede llegar a una adecuada adaptación de las placas reabsorbibles</p>

**Tabla 3.**  
Comparación de placas reabsorbibles y de titanio

**Discusión:**

Morales Navarro y Yu et al, concuerdan que las fracturas de orbita son las más comunes en cuanto a traumatismos faciales gracias al canal infraorbitarios, su forma y la curvatura que esta presenta; presentándose con mayor prevalencia en hombres que mujeres en la segunda década de su vida. (Yu et ál., 2021) (Morales Navarro, 2017).

Reyes, Vasile y Ramponi, et informan que desde el año 2013 al 2022 los traumatismos son generados por las fuerzas excesivas en

accidentes, deportes o caídas siendo estas las más comunes donde pueden llegar a causar una afección no solo del hueso sino también de los tejidos adyacentes a este (Reyes et ál., 2013) (Vasile et ál., 2022)(Ramponi et ál., 2017).

Este tipo de lesiones tienen como signos comunes inflamación, contusión, equimosis, hemorragias subconjuntivales, disminución del movimiento ocular, afectación de la visión, entre otros(L. Khojastepour et ál., 2020) (Ramponi et ál., 2017) (Bord & Linden, 2008).

Los autores revisados en esta comparación clasifican a las fracturas en Blow in y blow out; siendo la primera un tipo estallido, las cuales no llegan a alcanzar los rebordes orbitarios, generadas por fuerzas mayores a las de la resistencia orbitaria y afectando el suelo y pared medial de la órbita, produciendo una presión infraorbitaria o el desplazamiento del hueso afectado (De La Cuesta Martín et ál., 2016) (Reyes et ál., 2013); Rountree & Blase y Hwang concuerda en que las fracturas tipo Blow out son más raras ya que generan una elevación del techo de la órbita hacia el interior pero sin llegar a afectar el borde del seno frontal o el borde supraorbitario, suele darse por presión excesiva y desplazamiento de contenidos craneales (Rountree & Blase, 2017) (Hwang et ál., 2013).

Según los autores Vasile y Rajah Gunarajah & Samman, los tratamientos que pueden ser diversos, pero en algo que coinciden la mayoría de los autores de esta revisión literaria es que el material que debe usarse tiene que ser principalmente biocompatible con el cuerpo humano, no alergénico, de fácil manejo, radiopaco, estable a la manipulación, de un bajo costo, con buen ajuste intraoperatorio y esterilizable (Vasile et ál., 2022) (Rajah Gunarajah & Samman, 2013).

Morales nos describe que algunos de los materiales encontrados en el mercado y los más comunes son materiales autógenos y aloplásticos siendo de este tipo las placas y mallas de titanio y las placas o laminas reabsorbibles (Morales Navarro, 2017).

Según Sivam y Enninghorst nos indican que se da una cicatrización de primera generación, donde las placas y tornillos nos brindaran una mejor fijación evitando el callo óseo y no

existirá relieves en la cara, siendo más estético y corrigiendo así el defecto de la lesión (Sivam & Enninghorst, 2022).

Sivam & Enninghorst observon que existen seis tipos de reacciones hacia estos materiales entre ellos los más importantes son rechazo temprano, tardío, encapsulación fibrosa, incompleta, reabsorción lenta y la incorporación dependiendo netamente de la respuesta del huésped.

Informan que la adhesión del material es dada mediante la reacción inflamatoria aguda, donde los macrófagos y linfocitos fagocitan el material para una inflamación crónica, formando el tejido de granulación y el tejido conectivo para aislar el material de la respuesta inmune y que no se produzca un rechazo (Sivam & Enninghorst, 2022).

Varios autores concuerdan que los beneficios de las placas de titanio son principalmente el soporte y la facilidad que tiene estas para su modelado a la forma que se necesita, reduce el tiempo operatorio, menor probabilidad de infección y rechazo, no tienen mayor aumento de volumen estéticamente, no altera su ubicación con el tiempo; pero teniendo una desventaja ya que con el tiempo se pueden encontrar partículas de titanio por la corrosión del material y la necesidad de la extracción de estas placas cuando el hueso este cicatrizado (Morales Navarro, 2018) (Olate et ál., 2008) (Yu et ál., 2021) (Vasile et ál., 2022) (Koktekir et ál., 2012) (Sivam & Enninghorst, 2022) (Licéaga Reyes et ál., 2013).

Mientras que Morales, Agnihotry, Pimentel-Mendoza y Vasile comentan que las placas reabsorbibles existen diversos tipos que dan ventajas como bajas infecciones, flexibilidad,

adaptación adecuada a la superficie con formación adecuada de tejido conectivo y vasos sanguíneos y la principal no es necesaria una segunda cirugía, pero teniendo como desventaja la baja resistencia a fuerzas (Agnihotry et ál., 2017) (Pimentel-Mendoza AB et ál., 2018) (Morales Navarro, 2017) (Vasile et ál., 2022).

Dentro de las limitaciones de este estudio encontramos la dificultad de no poder realizar comparaciones tomográficas y clínicas en pacientes tratados quirúrgicamente por eso se recomienda que a futuro se aplique este estudio en pacientes en la práctica clínica.

Sin embargo, pudimos verificar las ventajas y desventajas tanto de las placas reabsorbibles como las de titanio siendo estas similares en la biocompatibilidad con el organismo humano, así como también varias diferencias como el soporte, fuerzas, resistencia de las mismas.

### Conclusiones:

La revisión literaria muestra que no hay mayor diferencia en los tratamientos con estos tipos de placas, por lo que es debatible el material ideal para tratar las fracturas de órbita.

### Referencias bibliográficas:

Agnihotry, A., Fedorowicz, Z., Nasser, M., & Gill, K. S. (2017). Resorbable versus titanium plates for orthognathic surgery (Reviwe). *Cochrane Database of Systematic Reviews*, 2017(10), 1–29. <https://doi.org/10.1002/14651858.CD006204.pub3>

Bord, P. S., & Linden, J. (2008). Trauma to the Globe and Orbit. *EMERGENCY MEDICINE CLINICS OF NORTH AMERICA*, 26, 97–123. <https://doi.org/10.1016/j.emc.2007.11.006>

Castillo Cardiel, M. G., Flores Valdivia, J. L., González Ojeda, A., Cervantes Guevara, G., Cervantes Cardona, G. A., Ramírez-Sánchez, M. V., Fuentes Orozco, C., Jiménez López Portillo, F. N., Castillo Cardiel, M. G., Flores Valdivia, J. L., González Ojeda, A., Cervantes Guevara, G., Cervantes Cardona, G. A., Ramírez-Sánchez, M. V., Fuentes Orozco, C., & Jiménez López Portillo, F. N. (2021). Fracturas faciales, manejo quirúrgico y resultados en un hospital de tercer nivel. *Revista Española de Cirugía Oral y Maxilofacial*, 43(3), 96–100. <https://doi.org/10.20986/recom.2021.1216/2020>

CASTRO ESPITIA, L. E., NARANJO RESTREPO, R. F., & DUQUE SERNA, F. L. (2016). COMPARACIÓN MECÁNICA DE DOS SISTEMAS DE FIJACIÓN INTERNA RÍGIDA UTILIZADOS EN LA FIJACIÓN DE FRACTURAS FACIALES (ESTUDIO IN VITRO). *Rev Fac Odontol Univ Antioq*, 27(2), 262–280. <https://doi.org/10.17533/udea.rfo.v27n2a2>

Darío Sánchez López, J., Villegas Calvo, M., & Cambil Martín, J. (2015). Sistemas biodegradables de fijación y reconstrucción craneofacial. *SANITARIOS Panorama Actual Del Medicamento*, 39(381), 237–240.

De La Cuesta Martín, E. R., Cámara Vallejo, M., Vela Marín, A. C., Bernal Lafuente, C., Seral Moral, P., & Romeo Tris, A. (2016). MANEJO INTEGRAL DE LAS FRACTURAS ORBITARIAS. HALLAZGOS RADIOLÓGICOS, TÉCNICAS Y MATERIALES QUIRÚRGICOS Y EVALUACIÓN DE COMPLICACIONES. *ELSEVIER ESPAÑA*, 58, 1–58.

Fernando, G., Ramírez, M., & Unda, P. (2014, December). Manejo de las Fracturas Panfaciales. Revisión Bibliográfica. Repositorio Digital USFQ, 1–337. <https://repositorio.usfq.edu.ec/bitstream/23000/7443/1/112598.pdf>

Hwang, K., Joon Kim, H., & Lee, H. S. (2013). Blow-In Fracture of the Orbit. *The Journal of Craniofacial Surgery*, 25(5), 1–2. <https://doi.org/10.1097/SCS.0b013e3182903567>

Koktekir, B. E., Bakbak, B., Karamese, M., Gedik, S., & Tosun, Z. (2012). Scleral Perforation Complicating Titanium Mesh Plaque in Orbital Blowout Fracture. *The Journal of Craniofacial Surger*, 23(4), 964–965. <https://doi.org/10.1097/SCS.0b013e31824e5c5d>

L. Khojastepour, M. Moannaei, H.R. Eftekharian, M.S. Khaghaninejad, M. Mahjoori-Ghasrodashti, & S. Tavanafar. (2020). Prevalence and severity of orbital blowout fractures. *British Journal of Oral and Maxillofacial Surgery*, 5. <https://doi.org/10.1016/j.bjoms.2020.07.001>

Licéaga Reyes, R., Barrientos Velázquez, M., & Banda Oyervides, R. E. (2013). Material reabsorbible en el manejo de fracturas de órbita en paciente pediátrico. *Rev Hosp Jua Mex*, 80(2), 125–128. [www.maxilofacial.com.mx](http://www.maxilofacial.com.mx)

Moe Kris S., Murr Andrew H., & Tullis Wester, S. (2018). Orbital Fractures. *Facial Plast Surg Clin*, 26, 237–251. <https://doi.org/10.1016/j.fsc.2017.12.007>

Morales Navarro, D. (2017). Fracturas orbitarias Orbital fractures. *Revista Cubana de Estomatología / Scielo*, 54(4). <http://scielo.sld.cu>

Morales Navarro, D. (2018). Fracturas del tercio medio facial Midface fractures. *Revista Cubana de Estomatología*, 55(1), 42–58. [http://scielo.sld.cu/pdf/est/v55n1/a06\\_1388.pdf](http://scielo.sld.cu/pdf/est/v55n1/a06_1388.pdf)

Olate, S., Pablo, J., Herdener, A., Duque, H., Chaves Netto, M., Jaimes, M., Mazzonetto, R., Olate, S., Alister, H. J. P., & Chaves Netto, D. D. M. H. ; (2008). Reconstrucción de Piso de Orbita con Malla de Titanio en Trauma de Tercio Medio Facial Orbital Floor Reconstruction with Titanium Mesh for Middle Third Fracture. *Int. J. Odontostomat*, 2(2), 163–170.

Patricio Marcelo Unda Jaramillo, Anita del Carmen Ramos Robalino, Luis Miguel León Pachano, Alex Esteban Carrera Robalino, Luigy Wladimir Lorenty Ruiz, & Andy Guillermo Criollo Arroyo. (2021). Estudio de casos de fracturas orbito cigomática en el hospital de especialidades de las Fuerzas Armadas número1-Quito en dos escenarios distintos. *ODONTOINVESTIGACION*, 7(2), 1–11. <https://doi.org/10.18272/oi.v7i2.1937>

Pimentel-Mendoza AB, Rico-Pérez L, & Villarreal-Gómez LJ. (2018). Materiales Reabsorbibles en el Tratamiento de Fracturas Maxilofaciales Pediátricas. *RECIT*, 1(1). <https://doi.org/10.37636/recit.v1i1>

Rajah Gunarajah, D., & Samman, N. (2013). Biomaterials for Repair of Orbital Floor Blowout Fractures: A Systematic Review. *American Association of Oral and Maxillofacial Surgeons*, 71(6), 550–570. <https://doi.org/10.1016/j.joms.2012.10.029>

Ramponi, R. D., Astorino, T., & Colleen R. Bessetti-Barret. (2017). Orbital Floor Fractures. *Advanced Emergency Nursing Journal*, 39(4), 240–247. <https://doi.org/10.1097/TME.0000000000000163>

Reyes, J. M., Fernanda, M., Vargas, G., Rosenvasser, J., Arocena, M. A., Medina, A. J., & Funes, J. (2013). Clasificación y caracterización epidemiológica de las fracturas orbitarias diagnosticadas mediante tomografía computada. *Revista Argentina de Radiología / Scielo*, 77(2), 139–146. <https://doi.org/10.7811/rarv77n2a07>

Rountree, K. M., & Blase, J. J. (2017). Isolated orbital roof blow-in fracture. *ELSEVIER*, 12, 16–18. <https://doi.org/10.1016/j.tcr.2017.10.008>

Sivam, A., & Enninghorst, N. (2022). The Dilemma of Reconstructive Material Choice for Orbital Floor Fracture: A Narrative Review. *Medicines MDPI*, 9(6), 1–17. <https://doi.org/10.3390/medicines9010006>

Unda Jaramillo, P. M., Ramos Robalino, A. del C., León Pachano, L. M., Carrera Robalino, A. E., Lorenty Ruiz, L. W., & Criollo Arroyo, A. G. (2021). Estudio de casos de fracturas orbito cigomática en el hospital de especialidades de las Fuerzas Armadas número1-Quito en dos escenarios distintos. *ODONTOINVESTIGACION*, 7(2), 1-11. <https://doi.org/10.18272/oi.v7i2.1937>

Vasile, V. A., Istrate, S., Iancu, R. C., Piticescu, R. M., Cursaru, L. M., Schmetterer, L., Garhöfer, G., & Cherecheanu, A. P. (2022). Biocompatible Materials for Orbital Wall Reconstruction—An Overview. *Materials MDPI*, 15(2183), 1-13. <https://doi.org/10.3390/ma15062183>

Yu, J., Zhang, J., Chen, S., Han, Q., & Yan, H. (2021). Repair of unilateral combined orbital floor and medial wall fracture using two titanium mesh plates: a modified technique. *Annals of Translational Medicine*, 9(6), 463. <https://doi.org/10.21037/atm-21-598>



Derechos de Autor © 2023 María Raquel Costales Reyes y María Viviana Mora. Esta obra se encuentra protegida por una [licencia Creative Commons de Atribución Internacional 4.0 \(CC BY 4.0\)](https://creativecommons.org/licenses/by/4.0/)