

Diseño multidisciplinario de sonrisa: caso clínico

Multidisciplinary smile design: clinical case

Andrea Lizeth Cantú Moreira¹, Universidad de Monterrey, México. andrea_lizeth1@hotmail.com
Cynthia Colón Reynoso², Universidad de Monterrey, México. cynthia.colon@udem.edu
Raúl Mario Benavides Garza³, Universidad de Monterrey, México. raul.benavides@udem.edu
Alfredo Salinas Noyola⁴, Universidad de Monterrey, México. alfredo.salinas@udem.edu

RESUMEN

El DSD (Digital Smile Design) es una herramienta que se utiliza durante la planificación para un tratamiento dental. Permite al paciente relacionarse con el especialista dental durante la planeación, compartiendo y expresando sus deseos y expectativas. Además, ayuda al paciente a visualizar el resultado final del tratamiento. Este artículo explica un caso donde se diseñó multidisciplinariamente la sonrisa de una paciente de 50 años. Para obtener un resultado estético, fue necesario realizar un recontorneo gingival en la zona anterosuperior; tres meses después de la cirugía la paciente está lista para continuar con el tratamiento y, finalmente, cementar 5 carillas de porcelana feldespática y 1 corona de disilicato de litio.

PALABRAS CLAVE

DSD, carillas, estética, multidisciplinario, recontorneo gingival.

ABSTRACT

The Digital Smile Design (DSD) is a tool used to plan and perform a dental treatment. It allows the patient to involve with the dental specialist during the planning, by sharing and expressing their desires and expectations. This tool also helps the patient visualize the final results of their treatment. This article explains a clinical case where a smile of a 50 years old female patient was design in a multidisciplinary way. To obtain an aesthetic result, it was necessary to perform a gingival recontouring of the upper anterior area, 3 months after the surgery the patient was ready to continue with the treatment, and finally cement 5 feldspathic porcelain veneers and 1 lithium disilicate crown.

KEYWORDS

DSD, veneer, aesthetic, multidisciplinary, gingival recontouring.

Recibido: 15 julio, 2015

Aceptado para publicación: 7 diciembre, 2015

INTRODUCCIÓN

El *Digital Smile Design* (DSD) es una herramienta de tratamiento y planeación dental que se utiliza en odontología estética. El concepto está basado en el análisis de proporciones faciales y dentales de un paciente, utilizando fotografías y videos digitales para adquirir el conocimiento de la relación entre dientes, encías, labios y sonrisa (Coachman *et ál*, 2012). Una vez tenidos todos los datos necesarios, se transfieren al programa para calibrar las imágenes, y se obtiene una sonrisa digital, usando los principios de diseño de sonrisa.

La ventaja del programa es fortalecer la visión del diagnóstico, y mejora la comunicación entre el paciente, el especialista dental y el equipo interdisciplinario. El paciente puede intervenir durante la planeación, compartiendo y expresando sus deseos y expectativas; así, de esta manera obtiene la satisfacción al observar digitalmente los resultados finales de su tratamiento (Coachman *et ál*, 2012).

El programa fue creado por el odontólogo y técnico dental Christian Coachman, en el 2007.

CASO CLÍNICO

Paciente femenina de 50 años de edad, acude a consulta a la Clínica de Prevención Dental de la Universidad de Monterrey, México y expone como motivo de consulta que “no me gusta sonreír”. Comentó que sus dientes eran muy pequeños, al igual que de diferentes tamaños y mostraba mucha encía cuando se reía. Asimismo mencionó que le habían realizado resinas en dientes anteriores, por lo que presentaba así fracturas recurrentes, y esto provocaba que exista una discrepancia en el color. La paciente está dispuesta a realizar un cambio radical, con el fin de cambiar su sonrisa.

Se decide realizar un diseño de sonrisa digital con el programa DSD , para posteriormente reemplazar las resinas por restauraciones de cerámica.

Para la utilización programa es necesario un protocolo de fotografías:

- Cara completa sonriendo (Figura 1)
- Sonrisa máxima (observar el nivel de encía, para contemplar un recontorneo gingival) (Figura 2)
- A las 12 (para observar la relación del borde con los labios) (Figura 3)
- Dientes en oclusión (Figura 4)
- Dientes separados (Figura 5) (Coachman *et ál*, 2012)

Para el diseño de la sonrisa conforme la anatomía facial de la paciente, es muy importante obtener las proporciones de sus dientes, para que exista armonía. Dado que presenta restauraciones de resinas en sus dientes, las medidas originales se han perdido, por lo que fue necesario tomar la medida de un diente que no ha sido modificado. En este caso se tomó el ancho del incisivo central inferior (6mm).

Para obtener el ancho de un incisivo central superior, el Dr. Stephen

Chu explica cómo obtener estas medidas. Se suma 3mm al ancho del incisivo central inferior. En este caso 6mm + 3mm = 9mm (ancho de ICS). (Chu, 2007).

Una vez obtenido el ancho del ICS (9mm), se le resta 1,5mm para obtener el ancho del ILS (7,5mm) y se le resta 1mm para obtener el ancho del canino (8mm). (Chu, 2007).

Cuando se obtenga el ancho de los dientes, se debe aplicar la fórmula para conseguir la longitud ideal (Paolucci *et ál*, 2007).

Cuando las fotografías y medidas se tienen listas, el programa muestra las proporciones ideales en cuanto a anchura (Figura 6), y posteriormente diseña la forma anatómica, (Figura 7) creando un render (prototipo) para que el paciente pueda tener una idea de cómo se verá el resultado final del tratamiento. (Coachman *et ál*, 2010).

Fue necesario realizar un recontorneo gingival, debido a que la paciente presentaba una erupción pasiva alterada, esto quiere decir que el margen gingival se encuentra incisalmente sobre la corona anatómica en la edad adulta y no migra apicalmente al límite amelocementario (Balda *et ál*, 2006) (Figura 8).

TABLA 1

| Longitud = Ancho / Proporción dental (80%) | | |
|--|-------------|--------|
| Pieza | L=Ancho/80% | Ideal |
| ICS | 9/.80 | 11.2mm |
| ILS | 7.5/.80 | 9.3mm |
| CS | 8/.80 | 10mm |

ICS= Incisivo central superior
 ILS= Incisivo lateral superior
 CS= Canino superior

Antes de realizar el recontorneo gingival, el margen gingival se observaba insertado 3mm debajo de la línea amelocementaria. Durante el procedimiento quirúrgico se decide retirar los 3mm de encía por medio de una incisión incisal, donde se eliminó el tejido primeramente con una gingivectomía. Posteriormente, se levantó un colgajo de espesor total o mucoperióstico, y se realizó una osteotomía, hasta dejar la cresta ósea 3mm arriba de la línea amelocementaria, para respetar el espesor biológico. Para finalizar, se adelgazó un poco la cresta ósea, para lograr un contorno más estético y fino, y se suturó con catgut (Charruel *et al*, 2008) (Allen, 1988) (Ottoni, 2007).

La paciente acude a revisión un mes después del procedimiento, en el cual se observa un cambio notorio, la longitud dental que se logró es excelente y el proceso de cicatrización evolucionó satisfactoriamente. (Figura 9). En la imagen post-operatoria a los dos meses (Figura 10), podemos notar que la encía se encuentra menos inflamada y el proceso de cicatrización continúa su evolución de forma satisfactoria.

Tres meses después de haber finalizado el procedimiento periodontal, se comienza el tratamiento de rehabilitación. El plan de tratamiento es realizar 5 carillas en piezas de 1.3 - 2.2, y 1 una corona en 2.3, ya que la paciente presentaba anteriormente una corona.

Antes de iniciar el tallado de las piezas es importante tener listo un encerado de diagnóstico, para realizar posteriormente los provisionales. (Figura 11)

TALLADO DE CARILLAS

El objetivo es realizar una preparación conservadora. Se comienza el tallado con una fresa de diamante de grano mediano llamada Galga de

0,5mm, y se inicia tallando el tercio medio e incisal, siguiendo la inclinación de los tercios de los dientes y siempre en forma redondeada vista por incisal. Se talla 0,5mm, y esta medida la dicta la fresa. Se repite el paso en el tercio gingival, de igual manera se respeta la inclinación del tercio y recordando que visto incisalmente debe tener una forma redondeada (Terry, 2009).

Para el siguiente paso es necesario marcar con un lápiz la zona que se talló con las galgas, para posteriormente, con una fresa de diamante grano mediano con punta de lápiz, poder tallar 0,5mm, dejando la superficie lisa. ¿Cómo saber si ya tallamos los 0,5mm? Muy fácil, en el momento que el lápiz comience a borrarse, hemos tallado ya los 0,5mm. El tallado con esta fresa es exactamente igual como lo hicimos con las galgas, respetando la inclinación y el redondeo de la cara vestibular (Terry, 2009).

Finalmente, es necesario realizar una línea de terminación para que la carilla pueda tener un buen sellado. Con la misma fresa de diamante de grano azul se realizará la línea. Necesitamos una angulación de aproximadamente 45°, lo más cercano al margen gingival, es esencial también realizar una línea de terminación en las zonas interproximales, para poder esconder la unión del diente y restauración, con lo que se obtiene un resultado más estético (Terry, 2009).

Una vez lista la preparación, se colocan dos hilos retractores 3-0 y 2-0 en las piezas preparadas y se toma la impresión definitiva. El material de elección fue el polivinil siloxano pesado y ligero (Speedex) (Terry, 2009)

PROVISIONALES

Se optó por realizar provisionales con resina autopolimerizable, y en

este caso se utilizó Telio de Ivoclar. El primer paso es realizar una llave con material de impresión definitivo, para obtener una copia más fiel del encerado. Una vez lista la llave, se inyecta la resina polimerizable. Para garantizar una mejor adhesión de los provisionales, las piezas dentales previamente se graban colocando una gota de ácido ortofosfórico en el centro de la cara vestibular, y después hay que cubrir toda la superficie vestibular con adhesivo. Continuamos colocando en boca la llave con la resina, y esperamos a que polimerice. Una vez, polimerizado, se retira la llave y se limpian excedentes con una fresa de diamante de grano y punta fina. Es importante retirar los excedentes que quedaron cerca del área gingival, para evitar la irritación de la encía (Figura 12). (Terry, 2009).

En la etapa de provisionales, la paciente puede observar en ella el cambio y decidir si le gusta (Figura 14).

Se pidió al laboratorio 5 carillas y 1 corona de disilicato de litio (E-MAX) en color B1, y estos fueron los resultados. (Figura 15)

Las restauraciones finales se probaron en la paciente, y se decidió cementarlas.

Antes de cementar las restauraciones, es muy importante tener una técnica de adhesión correcta, para evitar que se desalojen.

Acondicionamiento de la restauración. Se debe colocar ácido fluorhídrico en la restauración, dejar actuar por 20 segundos, enjuagar y aplicar ácido fosfórico por 20 segundos, enjuagar, colocar silano durante 1 minuto y antes de adherir colocar adhesivo sin polimerizar. Posteriormente se coloca el cemento por utilizar y se pone en la preparación dental.

Acondicionamiento del diente.

Hay que colocar ácido fosfórico en toda la pieza, dejar actuar por 20 segundos y enjuagar, aplicar adhesivo en toda la superficie y colocar la restauración ya acondicionada y con el cemento.

El cementado de las carillas fue efectuado con un cemento polimerizable (Variolink II), y la corona del 2.3 con un cemento dual (Variolink II, base y catalizador).

Otro punto muy importante es retirar los excedentes antes de polimerizar, con un microbrush e hilo dental. Posteriormente hay que polimerizar.

Una vez ya cementadas todas las restauraciones se eliminan exce-

dentos que se polimerizaron con una fresa de diamante de forma de mosquito. Se dejan limpios la zona interproximal y los márgenes gingivales. (Terry, 2009)

Estos fueron los resultados finales, y la paciente estaba muy satisfecha con su resultado final. (Figuras 15-19)

CONCLUSIÓN

DSD es una herramienta que ilustra y permite mejorar la planificación de un tratamiento interdisciplinario, precisa cambios y resultados finales incluso antes de su ejecución, al presentar expectativas realistas al paciente y considerar como principales factores mantener o devolver la función

masticatoria y estética. La tecnología del programa digital mejora la comunicación entre paciente y especialista, ya que permite realizar las modificaciones necesarias para lograr obtener la satisfacción del paciente. ■■■

1. Andrea Lizeth Cantú Moreira, pasante en el área de Rehabilitación y Estética Dental de la carrera de Médico Cirujano Dentista de la Universidad de Monterrey, México.
2. Cynthia Colón Reynoso, pasante de la carrera de Médico Cirujano Dentista de la Universidad de Monterrey, México.
3. Raúl Mario Benavides Garza, profesor de Estética Dental de la Universidad de Monterrey, México.
4. Alfredo Salinas Noyola, director de la carrera de Médico Cirujano Dentista de la Universidad de Monterrey, México. alfredo.salinas@udem.edu

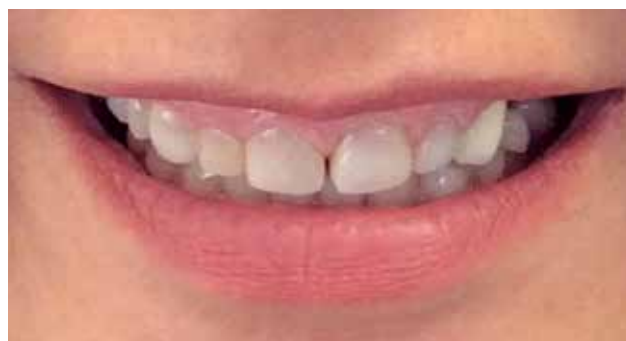

Fig. #2. Sonrisa máxima.

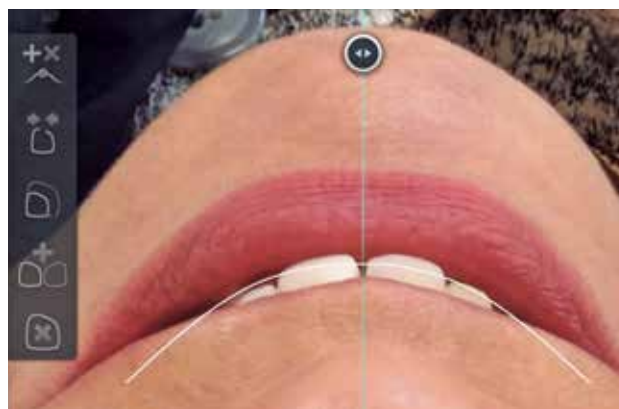

Fig. #3. Fotografía a las 12.

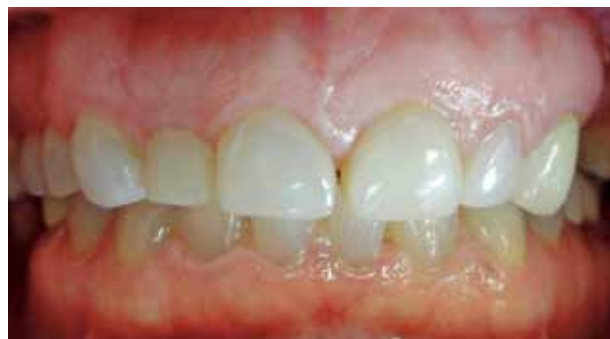

Fig. #4. Dientes en oclusión.

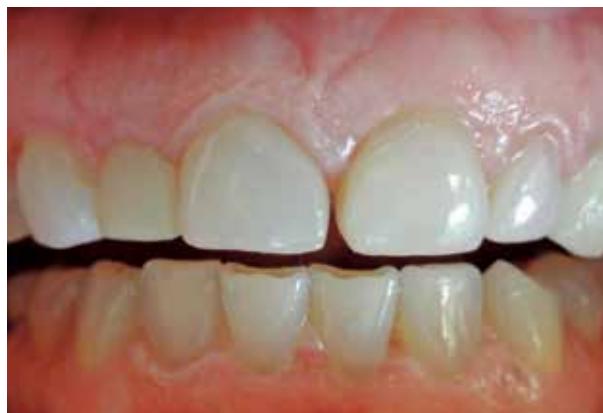

Fig. #5. Dientes separados.

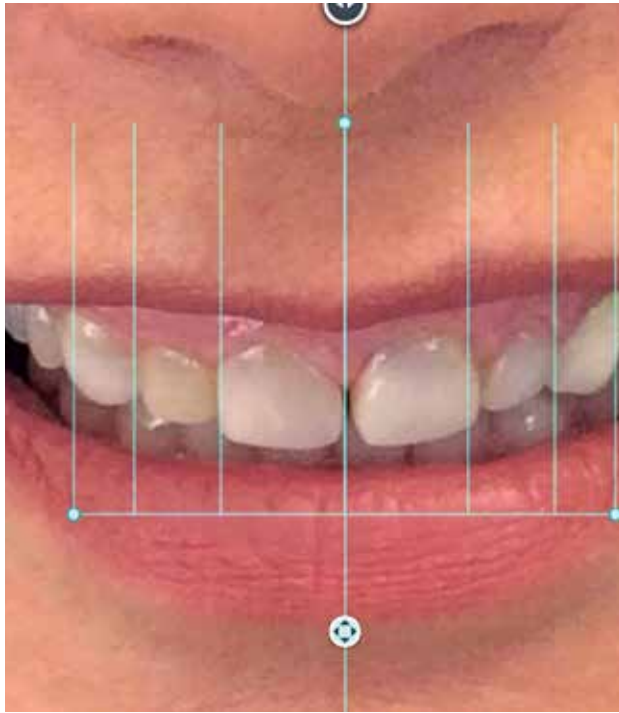


Fig. #6. Proporciones ideales.

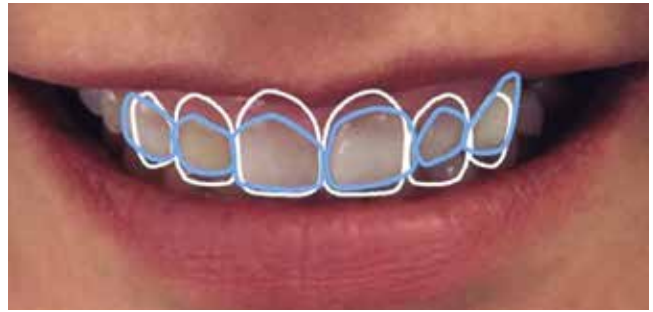

Fig. #7. Diseño de forma anatómica.

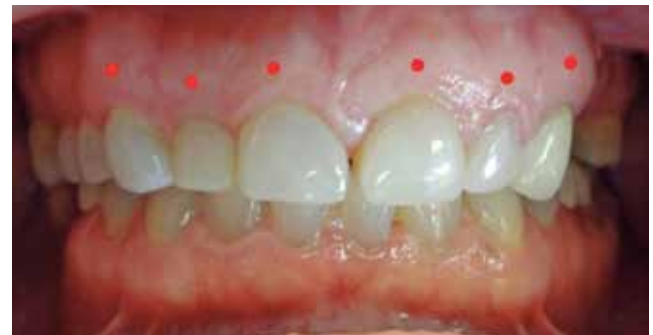

Fig. #8. Erupción pasiva alterada.

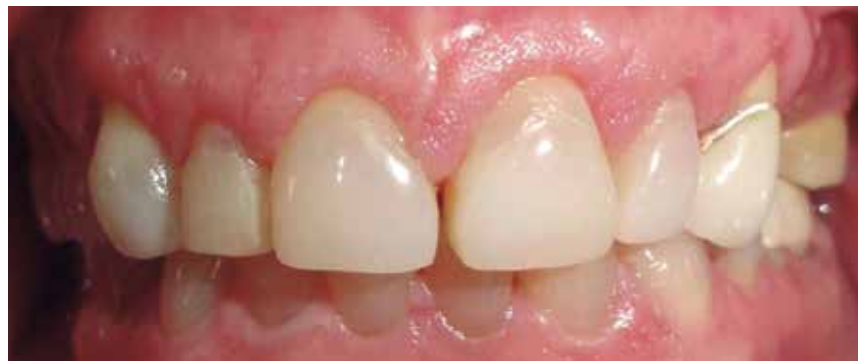

Fig. #9. Revisión mensual de recontorneo gingival.

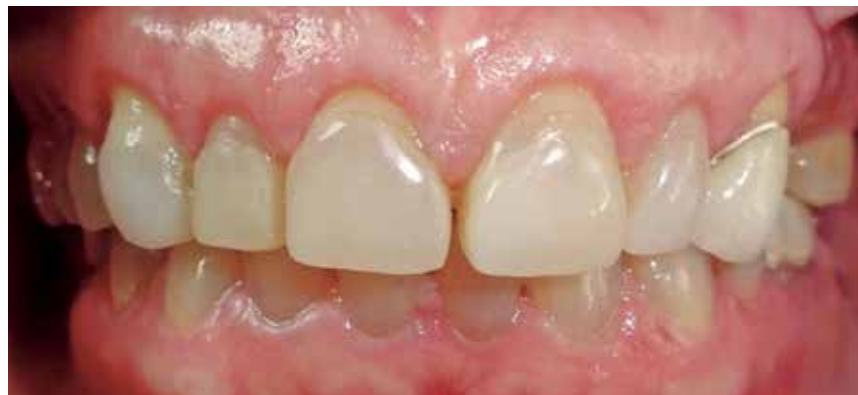

Fig. #10. Revisión a dos meses de recontorneo gingival.

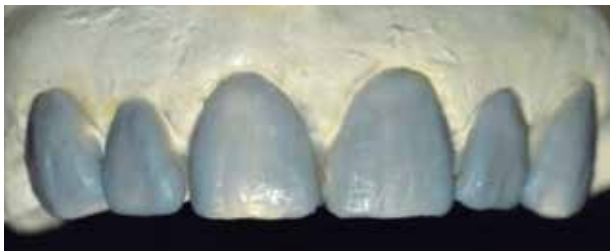

Fig. #11. Encerado de diagnóstico.

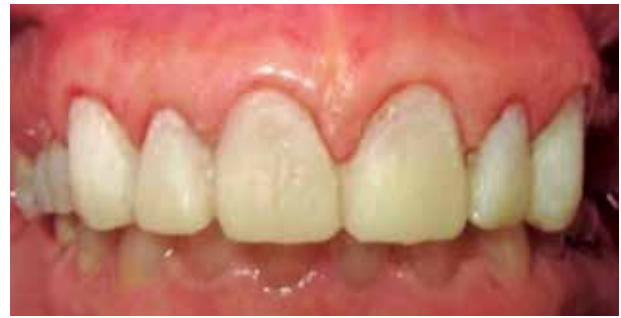

Fig. #12. Provisionales.

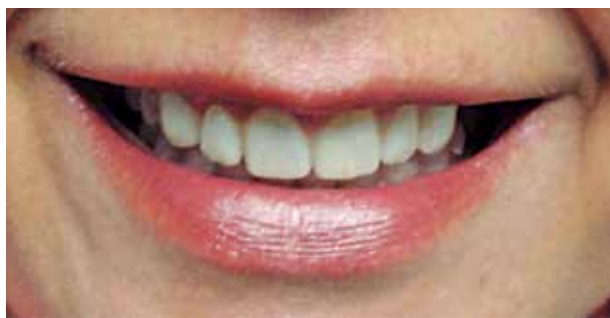

Fig. #13. Sonrisa natural de la paciente con provisionales.

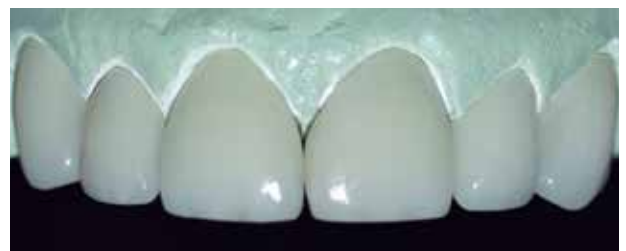

Fig. #14. Envío de laboratorio de carillas y corona de disilicato de litio.

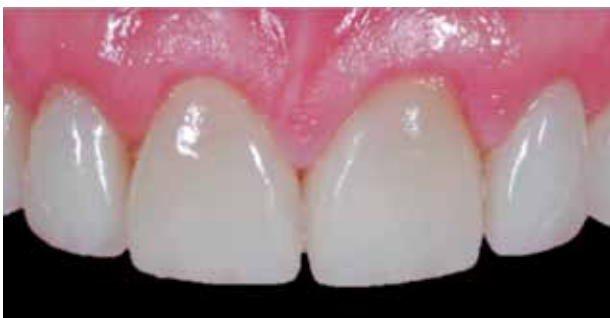

Fig. #15. Carillas inmediatamente postcementación.

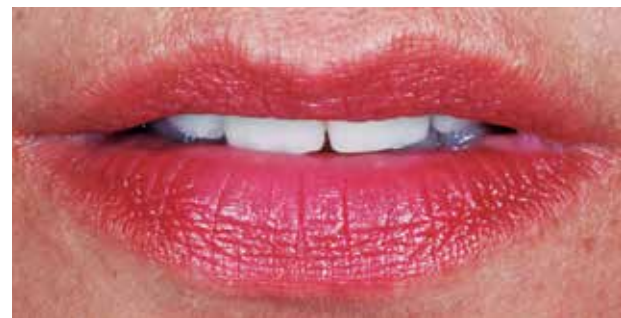

Fig. #16. Foto labios en reposo.

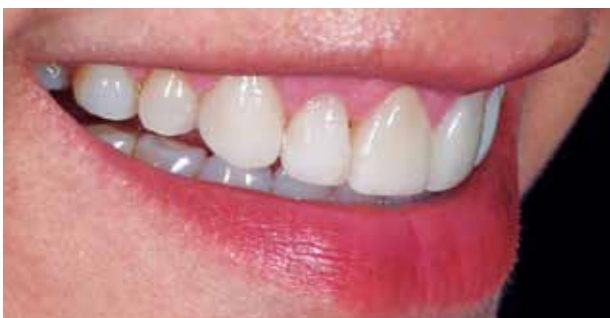

Fig. #17. Sonrisa a 45 grados.

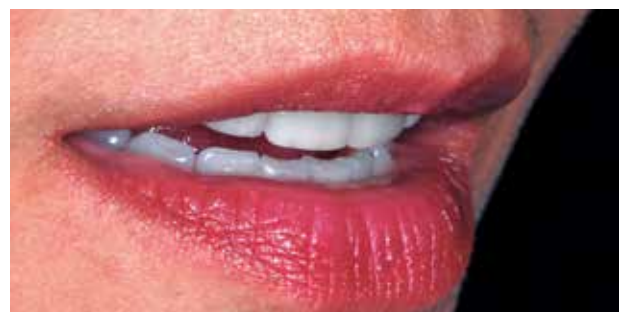

Fig. #18. Labios en reposo a 45 grados.



Fig. #1. Cara completa sonriendo.

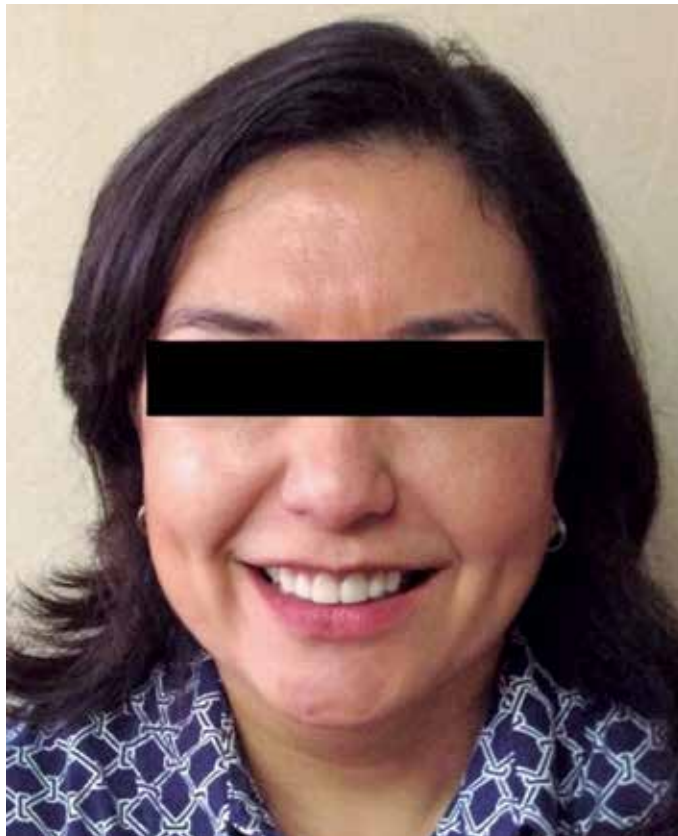

Fig. #19. Final de cara completa sonriendo.

BIBLIOGRAFÍA

Allen, E. (1988). *Procedimientos mucogingivales para mejorar la estética. Clínicas Odontológicas de Norteamérica. Editorial Interamericana McGraw-Hill.* 2.

Balda G, Herrera J, Frías M, & Carasol M., (2006). *Erupción pasiva alterada: Implicaciones estéticas y alternativas terapéuticas. Disponible en: SciELO: http://scielo.isciii.es/scielo.php?pid=s1138-123x2006000500005&script=sci_arttext&tlng=es*

Charruel S, Pérez C, Foti B, Camps J, & Monnet V. (2008). *Gingival Contour Assessment: Clinical Parameters Useful for Esthetic Diagnosis and Treatment. J. Periodontol.* 79 (5).

Chu S., (2007). *Range and Mean Distribution Frequency of Individual Tooth Width of the Maxillary Dentition. Practical Procedures & Aesthetic Dentistry.* 19 (4): 1-7.

Coachman C., Ricci, A., Calamita, M., (2012). *Digital Smile Design: A Digital Tool for Esthetic Evaluation, Team Communication and Patient Management.*

Coachman C, Van Dooren E, Gürel G, Landsberg C, Calamita M, & Bichacho N. (2010). *Smile Design: From Digital Treatment Planning to Clinical Reality.*

Ottoni J, Fardin L. (2007). *Sonrisa Gingival. Cirugía Plástica Periodontal y Periimplantar: Belleza con Proporción y Armonía. Editorial Artes Médicas Ltda.*

Paolucci B, Calamita M, Coachman C, Gürel G, Shayder A, & Hallawell P. (2007). *Visagism: The Art of Dental Composition.*

Terry, D., (2009). *Principles of Tooth Preparation. Veneer Preparation Design. In D. Terry, Aesthetic & Restorative Dentistry: Material Selection & Technique. Everest Publishing Media.* 66-71.

Terry, D. (2009). *Provisionalization. Direct Fabrication of a Provisional Veneer. In D. Terry, Aesthetic & Restorative Dentistry: Material Selection & Technique. Everest Publishing Media.* 344-347.

Terry, D. (2009). *Elastomeric Impression Materials. In D. Terry, Aesthetic & Restorative Dentistry: Material Selection & Technique. Everest Publishing Media.* 250-275.

Terry, D. (2009). *Contemporary Adhesive Cements. In D. Terry, Aesthetic & Restorative Dentistry: Material Selection & Technique. Everest Publishing Media.* 277-314.