

Lesiones endoperiodontales

Endoperiodontal lesions

Paulina Pesqueira Cinco, Universidad del Valle de México, México, paulinapesqueira@live.com
Héctor Carro Hernández, Universidad del Valle de México, México, ennio.carroh@uvmnet.edu

RESUMEN

La endodoncia y la periodoncia son especialidades de la Odontología encargadas del diagnóstico, tratamiento y pronóstico de enfermedades pulpares y periodontales, respectivamente. En conjunto, ambas especialidades dan la endoperiodontología, la cual estudia las lesiones provocadas por las enfermedades pulpares y periodontales. La relación entre ambas es cercana debido a su función embriónica y anatómica. Existen múltiples comunicaciones pulpo-periodontales como los túbulos dentinarios, conductos accesorios y laterales, foramen apical, ranura palatogingival, perforaciones radiculares y fracturas verticales radiculares. Las lesiones endoperiodontales se caracterizan por la asociación de enfermedades pulpares y periodontales en el mismo elemento dental. Esos males son difíciles de diagnosticar y pronosticar, pues depende de los factores contribuyentes como una endodoncia fallida, filtración coronal, trauma, reabsorción radicular; factores etiológicos como los patógenos vivos (bacterias, virus y hongos), patógenos no vivos (amalgamas, materiales de relleno, puntas de papel), y agentes intrínsecos y extrínsecos (colesterol y los cuerpos hialinos de Rushton), entre otros. En concreto, el flujo de infección puede iniciar desde una pulpa necrótica al periodonto o de una bolsa periodontal hacia la pulpa. El tratamiento también varía en cada lesión diagnosticada; sin embargo, todas requieren mínimo de alguno de los dos tratamientos, endodóntico o periodontal.

PALABRAS CLAVE

Endoperiodontología, endoperiodontales, endodoncia, periodoncia.

ABSTRACT

Endodontics and periodontics are the specialties of dentistry that deal with diagnosis, treatment, and prognosis of pulp and periodontal diseases, respectively. The set of both specialties give endoperiodontology, which studies injuries caused by diseases of the pulp and periodontum. The relation between the last two mentioned is very close due to its embryonic, anatomic, and functional interrelation. There is a variety of pulpal-periodontal communications, such as, dentinal tubules, lateral and accessory canals, apical foramen, palatogingival groove, root perforations, and vertical root fractures.

The endo-periodontal lesions are characterized by associating pulpal and periodontal pathologies in the same dental element. These lesions can be difficult to diagnose and prognosticate depending on contributing factors, such as, poor root canal treatment, coronal leakages, trauma, root resorption; etiologic factors like living pathogens (bacteria, virus, fungi), non-living pathogens (amalgams, root fillings, paper points), and intrinsic or extrinsic pathogens (cholesterol, Rushton hyaline bodies), and others. Namely, the flow of infection can start by a necrotic pulp which afterwards can affect the periodontum or viceversa. The treatment also varies in each diagnosed lesion, but they all require at least one of both endodontic or periodontal treatments.

KEYWORDS

Endoperiodontology, endoperiodontal, endodontics, periodontics.

Recibido: 5 diciembre, 2016.

Aceptado para publicar: 27 abril, 2017.

INTRODUCCIÓN

Para entender el significado de esta especialidad de Odontología, primero se necesita saber el significado por separado, endodoncia y periodoncia. La primera, originalmente llamada endodontología, se ocupa de los procesos que llevan a cabo principalmente dentro de la cámara pulpar y el conducto radicular. Comprende no solo el conocimiento teórico sino también las habilidades prácticas y el pensamiento práctico necesario para un juicio clínico y moral.

Por otra parte, la periodoncia se encarga de la prevención, diagnóstico, tratamiento y pronóstico de las enfermedades de los tejidos que rodean el diente, y este es el periodonto, que está compuesto de todos los tejidos de soporte del diente: encía, ligamento periodontal, cemento y hueso alveolar; se divide en dos partes: la encía, que es parte de la mucosa bucal que rodea el diente y cubre el hueso alveolar y su principal función es proteger los tejidos subyacentes; y el aparato de inserción, que se compone del ligamento periodontal, cemento y hueso alveolar. El cemento es considerado parte del periodonto ya que junto con el hueso sirven de soporte para las fibras del ligamento periodontal.

La endoperiodontología es una especialidad de la Odontología que se encarga del diagnóstico, tratamiento y pronóstico de todo lo relativo al tejido pulpar y el periodonto, conjugando ambas especialidades anteriormente mencionadas. Se enfoca integralmente en los aspectos preventivos, el diagnóstico, el tratamiento oportuno y adecuado de las enfermedades y lesiones existentes y su pronóstico. A continuación se mencionan y explican las vías de comunicación entre la pulpa y el periodonto.

El presente estudio tiene como objetivo específico saber identificar cada una de las lesiones para poder llevar a cabo un tratamiento adecuado.

Como objetivo general se pretende lograr que el profesional odontólogo y los estudiantes comprendan la importancia de que ambas especialidades, tanto como la endodoncia y la periodoncia deben ir de la mano para poder realizar un buen diagnóstico, pronóstico y tratamiento y para lograr esto, reforzar sus conocimientos teóricos que podrán llevar a cabo en la práctica clínica.

METODOLOGÍA

Los artículos seleccionados para esta revisión bibliográfica fueron de los años 2000 al 2014. Se estudiaron en las siguientes bases de datos, todas en línea:

- *National Center of Biotechnology Information (ncbi)*
- *U.S. National Library of Medicine (nlm)*
- PubMed
- Carlos Bóveda
- Scielo
- Inramed
- *Journal of Interdisciplinary Dentistry online*
- *EBSCO Host*
- *International Journal of Scientific & Technology Research*
- *Quintessence Publishing*
- *Scribd*

En total sumaron 21 artículos y 4 libros que se analizaron.

REVISIÓN DE LITERATURA

VÍAS DE COMUNICACIÓN

Túbulos dentinarios

Existen hasta 15,000 túbulos dentinarios por milímetro cuadrado en la superficie de la raíz en el área cervical. Por lo que se evidencia una comunicación entre la cáma-

ra pulpar con la superficie externa de la raíz. Los túbulos dentinarios en la raíz se extienden desde el conducto radicular hasta la unión cemento-dentinaria. La exposición de estos túbulos puede ser causada por defectos en la formación del diente, procesos de enfermedad y procedimientos quirúrgicos o periodontales. La hipersensibilidad en el área cervical del diente es un ejemplo de la comunicación pulpo-periodontal a través de esta vía.

Conductos accesorios y laterales

Estos se encuentran en un 40% de los dientes ubicados a nivel del ápice y en la zona de bifurcación, y son capaces de comunicar las estructuras endodónticas y periodontales y de esta manera permitir un intercambio de sustancias entre ambas estructuras. Se pueden extender a lo largo de toda la raíz pero siendo a nivel del ápice el área más frecuente. Los conductos ubicados en la furca son una comunicación directa entre la pulpa y el periodonto a través de vasos contenidos dentro del conducto y de tejido conectivo. Sin embargo, la incidencia de enfermedad periodontal asociada a los conductos laterales causada por irritantes en la pulpa, es baja.

Foramen apical

El foramen apical es la ruta principal de comunicación entre la pulpa y el periodonto, el cual permite una entrada de elementos inflamatorios a la pulpa como bacterias y toxinas que pueden salir fácilmente a través del foramen apical causando una patología periapical. También, la enfermedad periodontal tiene un efecto perjudicial acumulativo en el tejido pulpar, la desintegración de la pulpa es una certeza solo si hay compromiso de la placa bacteriana en el foramen apical comprometiendo el aporte vascular. Seguido de necrosis pulpar, algunos productos bacterianos como las enzimas, metabolitos, antígenos, entre otros, llegan

al periodonto a través del foramen apical, iniciando la respuesta inflamatoria. Esto da resultado a una destrucción de fibras periodontales y reabsorción del hueso alveolar adyacente.

Ranura palatogingival

Esta es una anomalía común de los incisivos laterales superiores. La ranura comienza en la fosa central o a través del cíngulo, extendiéndose a distancias variantes hacia el ápice. Esto proporciona un tipo embudo que retiene placa bacteriana. Estas ranuras están asociadas con bolsas periodontales profundas con defectos intraóseos. Están relacionadas con la incidencia de periodontitis localizada con o sin patología pulpar, dependiendo de la profundidad, extensión y complejidad de la ranura.

Perforaciones radiculares

Esta es una anomalía común de los incisivos laterales superiores. La ranura comienza en la fosa central o a través del cíngulo, y se extiende a distancias variantes hacia el ápice. Esto proporciona un tipo embudo que retiene placa bacteriana. Estas ranuras están asociadas con bolsas periodontales profundas con defectos intraóseos. Están relacionadas con la incidencia de periodontitis localizada con o sin patología pulpar, dependiendo de la profundidad, extensión y complejidad de la ranura.

Fracturas verticales radiculares

Las fracturas son ocasionadas por trauma que puede ocurrir en dientes vitales o no vitales. La incidencia de fracturas radiculares es mayor en los dientes a los que se les ha hecho una técnica de condensación lateral y en los que se han restaurado con endopostes. Las fracturas radiculares pueden presentarse también como una lesión primaria con compromiso periodontal secundario. El tratamiento para estos depende

ENFERMEDADES PULPARES Y DEL PERIODONTO.

Proceso de infección

Flujo de infección de una pulpa necrótica al periodonto.

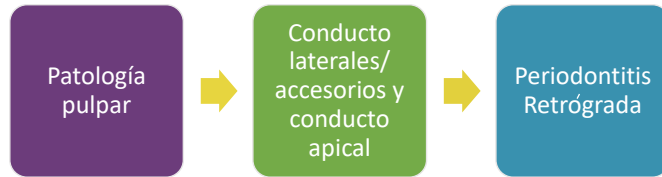


FIGURA 1

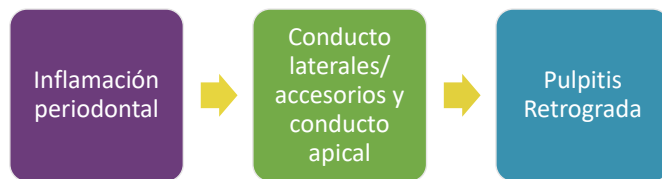


FIGURA 2

Flujo de infección de una bolsa periodontal a la pulpa.

LESIONES ENDOPERIODONTALES Y SUS FACTORES

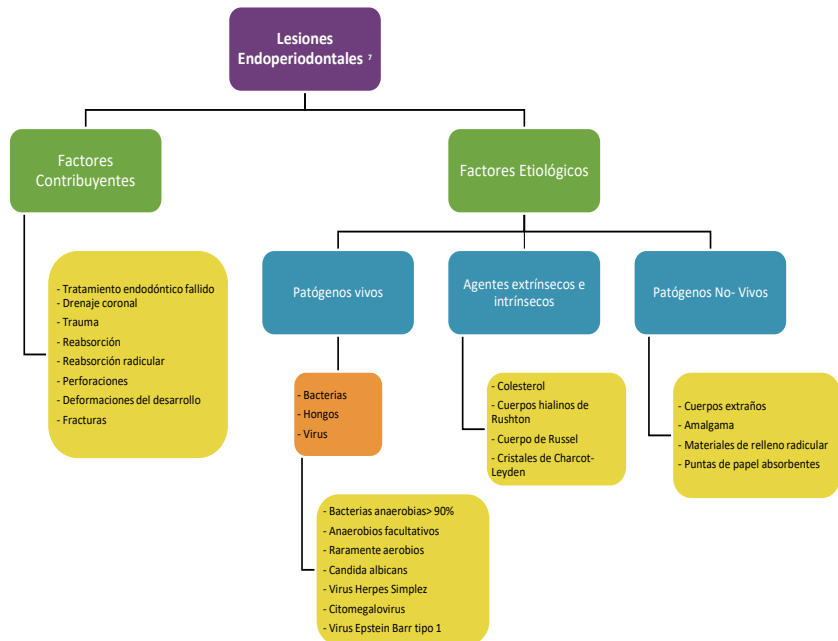


FIGURA 3 Abhishck Parolia, Toh Choo Gait, Isabel C. C. M. Porto, Kundabala Mala (2013) Endo-perio lesión: A dilema from 19th until 21sr Century

del diente, extensión, duración y localización de la fractura. Por ejemplo los dientes uniradiculares generalmente tienen un pronóstico muy pobre y es preferible su extracción, pero en molares puede realizarse una hemisección o una resección radicular. Se pueden realizar varios procedimientos diagnósticos para confirmar la presencia de estas fracturas, como el uso de colorante, por ejemplo, azul metileno el cual se coloca dentro de la corona y penetra hasta la raíz marcando la línea indicativa. También es de gran utilidad la iluminación indirecta obtenida con la fibra óptica.

CLASIFICACIONES DE LESIONES ENDOPERIODONTALES

Basado en posibles relaciones patológicas (Guldener & Langeland)

A. Lesión endodóntica-periodontal

La pulpa necrótica precede a los cambios periodontales.

B. Lesión periodontal-endodóntica

En esta lesión la infección bacteriana de una bolsa periodontal asociada a la pérdida de inserción y exposición radicular se propaga a través de los conductos accesorios y laterales hacia la pulpa, lo que da como resultado la necrosis de esta. Y en el caso de una periodontitis avanzada, la infección puede llegar a la pulpa a través del foramen apical.

C. Lesiones combinadas

Ocurren cuando existe necrosis pulpar y lesión periapical en un diente comprometido periodontalmente.

Basado en etiología, diagnóstico, pronóstico y tratamiento (Clasificación de Simon)

A. Lesiones endodónticas primarias

Estas lesiones son de origen endodóntico y están relacionadas con dientes que tienen conductos infectados o con tratamientos previamente realizados que no tuvieron éxito. Una exacerbación aguda de una lesión apical crónica en un diente con necrosis pulpar puede drenar coronalmente a través del ligamento periodontal al surco gingival. Puede desaguar también por el foramen apical, conductos laterales o conductos accesorios en la furca. La bolsa que se forma es angosta y tiene muy pocos factores locales. Este absceso puede perforar la cortical ósea cerca del ápice elevando el tejido blando y el periostio y drenar hacia el surco. El tratamiento de elección para esto es el de conductos, y el pronóstico es excelente y tiene una resolución completa y rápida de la lesión.

B. Lesiones periodontales primarias

Existen lesiones periodontales localizadas y generalizadas. Cuando la enfermedad periodontal es generalizada y no existe un factor local que puede afectar la pulpa, estando vital, entonces el origen de la lesión es periodontal. La periodontitis progresa gradualmente a través de la superficie radicular y al realizar el sondeo se revela la presencia de cálculos en la superficie radicular lo cual al realizar las pruebas de vitalidad la pulpa responde. El pronóstico depende mucho del estado de la enfermedad periodontal y de la eficacia del tratamiento periodontal. Se debe tener muy en cuenta la apariencia radiográfica de la enfermedad periodontal asociada con el desarrollo de malformaciones radiculares.

C. Lesiones endodónticas primarias con compromiso periodontal secundario

Cuando una lesión endodóntica no es tratada, puede evolucionar una lesión periodontal secundaria. Ya que se ha detectado la placa y el

cálculo, el tratamiento y pronóstico de los dientes es distinto al de los que solamente padecen de lesión endodóntica. Ahora la pieza requiere ambos tratamientos endodónticos y periodontales. Si solo se realiza la endodoncia, entonces nada más una parte de la lesión se verá sana pero la lesión periodontal permanecerá.

Estas lesiones pueden ocurrir también como resultado de una perforación radicular durante un tratamiento de conductos o donde se hayan colocado pines o postes y que estén mal posicionados durante la restauración de la corona. Los síntomas pueden ser agudos con formación de absceso asociado al dolor, inflamación, exudado purulento, formación de bolsas periodontales y movilidad dental. Puede ocurrir también una respuesta crónica indolora y comprometer la apariencia de una bolsa con sangrado al sondeo o exudado purulento.

Las fracturas radiculares también pueden presentarse como lesiones endodónticas primarias con lesión periodontal secundaria. Generalmente estas se presentan en dientes tratados con poste y corona. Los signos de esta van desde la formación de una bolsa periodontal muy profunda a un absceso periapical. El tratamiento debe ser solamente de conductos y después de 2-3 meses entonces cuando tiene que considerarse el tratamiento periodontal si es necesario. El pronóstico después del tratamiento depende de la cantidad de pérdida de inserción y de la severidad de la enfermedad periodontal.

D. Lesión periodontal primaria con compromiso endodóntica secundario

La continuidad de una bolsa periodontal puede llegar hasta el límite apical y el tejido pulpar se pasa a una afección patológica pulpar. La

pulpitis retrograda puede ocurrir cuando la enfermedad periodontal expone los conductos laterales al ambiente oral o compromete el conducto apical. Estos conductos, junto con los túbulos dentinarios, pueden exponerse también por el curetaje, raspado y alisado o por levantamiento de colgajos. Al realizar un curetaje una vénula de un conducto lateral puede ser cortado y de esta manera, permitir la entrada de microorganismos, empujándolos hacia dentro durante el tratamiento y así resultar a una inflamación pulpar y necrosis. Al observar la microbiota del conducto radicular se encontró una gran correlación con las bolsas periodontales. Estos requieren ambos procedimientos regenerativos endodónticos y periodontales. El pronóstico depende de la severidad de la enfermedad periodontal y su respuesta al tratamiento.

Estas lesiones ocurren con menos frecuencia. Se forman cuando una lesión endodóntica que progresa hacia coronal se une a una bolsa periodontal infectada que va progresando hacia apical. El grado de pérdida de inserción en este tipo de lesión es invariablemente grande. Radiográficamente la apariencia de estas lesiones pueden ser similares a las lesiones por fracturas verticales. Una fractura que ha invadido el espacio de la pulpa con necrosis como resultado, puede ser llamada una lesión verdaderamente combinada y aun así no poder ser sometido a un tratamiento exitoso. El sellado inmediato de una perforación radicular, tratamiento de conducto, cirugía endodóntica avanzada, terapia periodontal con procedimientos como la hemisección o resección radicular pueden ser requeridas como tratamiento de opción. Generalmente el pronóstico de estas lesiones es pobre o incluso no tener si quiera esperanza, especialmente cuando las lesiones periodontales son crónicas y

extensas, ya que depende mucho de la cantidad de destrucción causada por esta.

F. Lesiones periodontales y pulpares concomitantes

Estas dos lesiones pueden coexistir con diferentes etiologías. Existe la lesión endodóntica sin la comunicación con la lesión periodontal. En esta situación ambas lesiones se deben tratar individualmente.

Basado en el tratamiento requerido

- A.** Dientes que requieren tratamiento endodóntico únicamente.
- B.** Dientes que requieren tratamiento periodontal únicamente.
- C.** Dientes que requieren ambos tratamientos.

Basado en tratamiento endodóntico

- A. Tipo I:** origen endodóntico y pulpa usualmente necrótica.
- B. Tipo II:** básicamente es la enfermedad periodontal que en ocasiones afecta la pulpa y que, por lo general, puede estar normal o dañada por una pulpitis ascendente.
- C. Tipo III:** es un caso combinado de problema endodóntico y enfermedad periodontal y generalmente hay necrosis pulpar.

MAPA CONCEPTUAL DE TRATAMIENTOS PARA LESIONES ENDOPERIODONTALES

DISCUSIÓN

Cuando el odontólogo no puede hacer un diagnóstico definitivo en el caso de una lesión endoperiodontal, puede ser prudente para iniciar cualquiera de las modali-

dades de tratamiento y tener la esperanza de su reparación. Sin embargo, esto podría ser superado por una adecuada historia clínica y la planificación del tratamiento secuencial. Cuando la etiología es puramente endodóntica, hidróxido de calcio puede ser utilizado como un medicamento intraconducto. Es especialmente eficaz en las lesiones endodónticas con amplia patología periapical y pseudobolsas, debido a la acción de obturación temporal que inhibe la contaminación periodontal de los canales instrumentados por medio de canales patentes de comunicación. Sin embargo, las lesiones que no son verdaderas lesiones combinadas, poca o ninguna mejoría se puede apreciar con la perspectiva periodontal tras el tratamiento endodóntico, dejando un muy pobre pronóstico de la enfermedad. Pero con los nuevos materiales renovables como el MTA el tratamiento periodontal de estas lesiones ha sido posible debido a que el MTA promueve el crecimiento del cemento y la formación de hueso, y gracias a esto se permite la regeneración del ligamento periodontal alrededor del área de la lesión. Es muy importante tener los conocimientos para poder diagnosticar exactamente cada tipo de lesión y así poder realizar el tratamiento adecuado.

CONCLUSIÓN

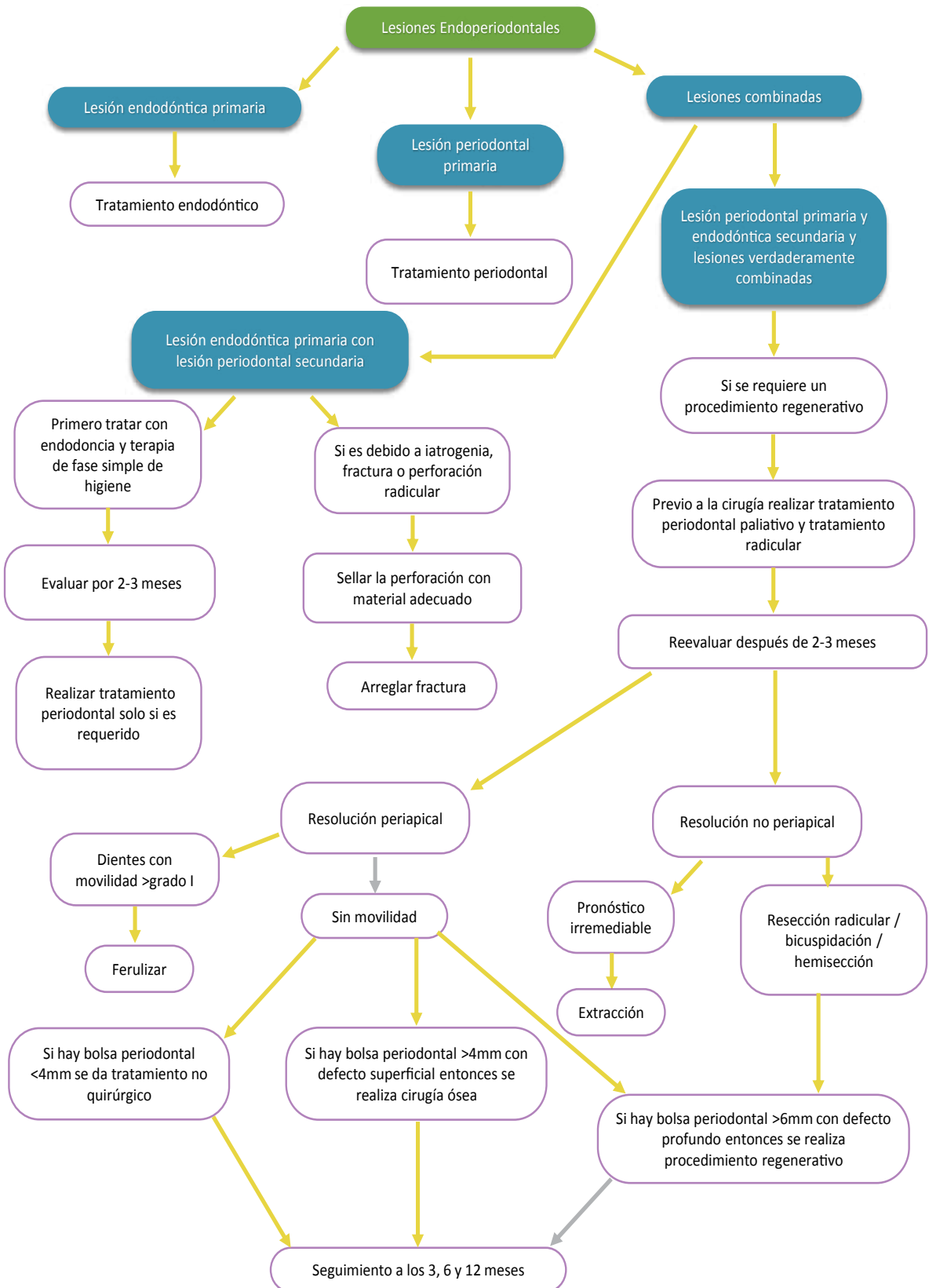
La endoperiodontología se encarga del diagnóstico, tratamiento y pronóstico de las enfermedades relacionadas con la pulpa y el periodonto entre sí en un mismo órgano dental y en general estas lesiones son llamadas endoperiodontales, y presentan dificultades para ser diagnosticadas y realizar el adecuado tratamiento y pronóstico, ya que la mayoría son muy similares. Tienen una patogénesis muy variada que va desde causas muy simples a unas más complejas. Si se

PROCEDIMIENTOS DIAGNÓSTICOS PARA IDENTIFICAR LESIONES EN ENDOPERIODONTOLOGÍA

Examen y pruebas de diagnóstico	Lesión endodóntica primaria	Lesión periodontal primaria	Lesión endodóntica primaria/ periodontal secundaria	Lesión periodontal primaria/ endodóntica secundaria	Lesiones verdaderamente combinadas o periodontales y pulpares únicamente
Visual	Tejido blando presenta Dientes presente caries/ restauración grande/ restauración o diente fracturado/ erosión/ abrasión/ grietas/ decoloración/ tratamiento endodóntico pobre	Inflamación gingival/ recesión gingival en múltiples dientes Acumulación de placa y cálculo subgingival en múltiples dientes Dientes intactos Presencia de inflamación indicando absceso periodontal	Se forma placa en el margen gingival de una fistula y esta lleva a una inflamación del margen gingival con exudado Perforación radicular, fractura, endoposte mal colocado.	Presencia de placa, cálculo y periodontitis en varios grados Inflamación gingival en uno o varios dientes Presencia de pus exudado	Presencia de placa, cálculo y periodontitis en varios grados Inflamación gingival en uno o varios dientes Presencia de pus exudado
Dolor	Agudo	Generalmente dolor sordo Fuerte dolor solo en condición aguda	Dolor punzante Dolor sordo en condición crónica	Dolor sordo Solo en condición aguda es severo	Dolor agudo Solo en condición aguda es severo
Palpación (respuesta positiva indica proceso inflamatorio perirradicular activo)	No indica si el proceso inflamatorio es de origen endodóntico o periodontal	Dolor a la palpación	Dolor a la palpación	Dolor a la palpación	Dolor a la palpación
Percusión (indica la presencia de inflamación periradicular que puede ser de origen pulpar o del ligamento periodontal)	Generalmente sensible a la percusión	La sensibilidad de las fibras propioceptivas del ligamento periodontal ayudan a identificar la localidad del dolor	Sensibilidad a la percusión	Sensibilidad a la percusión	Sensibilidad a la percusión
Movilidad (la movilidad dental es directamente proporcional a la integridad del aparato del inserción o la extensión del ligamento periodontal)	Raíces con fractura o traumas recientes presentan alto grado de movilidad	Movilidad dental localizada a generalizada	Movilidad localizada	Movilidad generalizada	Movilidad generalizada de alto grado relacionada al diente involucrado
Vitalidad pulpar utilizando pruebas de frío, eléctricas de flujo sanguíneo y de caries (una respuesta anormal puede indicar cambios degenerativos en la pulpa)	Una respuesta persistente indica pulpitis irreversible Sin respuesta indica una pulpa necrótica	La pulpa es vital y responde a las pruebas	Prueba negativa a la vitalidad pulpar	Vitalidad pulpar puede ser positiva en dientes multirradiculares	Generalmente la respuesta es negativa por la pulpa no-vital Puede ser positiva en dientes multirradiculares
Sondeo periodontal	Una bolsa solitaria angosta y profunda en la ausencia de enfermedad periodontal puede indicar la presencia de una lesión de origen endodóntico o de una fractura radicular vertical	Múltiples bolsas profundas y anchas.	Presencia de una bolsa ancha solitaria para si la lesión es debido a fractura radicular entonces la bolsa será angosta y profunda (principalmente localizada)	Presencia de múltiples bolsas anchas y profundas	El sondeo revela el típico de sondeo periodontal cónico con la excepción que en la base de la lesión periodontal la sonda puede bajar a lo largo de la raíz y extenderse hasta el ápice.
Rastreo fisular (Se inserta un material semirígido y radiopaco en el tracto hasta alcanzar resistencia)	Una radiografía con gutaperchas al apice o área de la furca en molares	Tracto fisular en el aspecto lateral de la raíz	Tracto fistular principalmente en el área del ápice o de la furca	Tracto fisular en el aspecto lateral de la raíz	Es difícil rastrear el origen de la lesión si existe una fistula, puede ser necesario levantar un colgajo para determinar la etiología de la lesión
Radiografías	Presencia de lesiones cariosas extensas/ restauraciones extensas o defectuosas/ previo tratamiento endodóntico pobre/ fractura radicular/ reabsorción radicular con radiolucencia periapical	Pérdida ósea verticalmente y más generalizada que en las lesiones de origen endodóntico Pérdida ósea más amplia coronalmente	Presencia de lesiones cariosas profundas/ restauraciones extensas o defectuosas/ previo tratamiento endodóntico pobre/ disminución del espacio del conducto radicular/ fracturas radicales	Pérdida ósea angularmente en múltiples dientes con base amplia coronalmente y angosta en el ápice	Radiográficamente la apariencia de este lesión puede ser similar a la de un diente fracturado
Pruebas en dientes fracturados utilizando tinción y transiluminación	Respuesta dolorosa del paciente al masticar, especialmente al relajar la presión de la mordida	Asintomático	Respuesta dolorosa del paciente al masticar especialmente al relajar la presión de la mordida	Asintomático	Respuesta dolorosa del paciente al masticar, especialmente al relajar la presión de la mordida.

FIGURA 4 Abhishck Parolia, Toh Choo Gait, Isabel C. C. M. Porto, Kundabala Mala (2013) Endo-perío lesión: A dilema from 19th until 21st Century

FIGURA 5: Abhishek Parolia, Toh Choo Gait, Isabel C. M. Porto, Kundabala Mala (2013) Endo-perio lesion: A dilemma from 19th until 21st Century.



realiza una correcta historia clínica tomando en cuenta todas las pruebas necesarias para el diagnóstico exacto de la lesión, entonces esto debe ayudar para poder elegir el tratamiento apropiado y lograr tener un posible buen pronóstico. El sanamiento de una lesión endodóntica es muy predecible, pero la reparación o regeneración de los tejidos periodontales es complicado de pronosticar si está relacionado con una afección pulpar. La terapia endodóntica generalmente debería comenzar con la eliminación de bolsas periodontales en caso de una lesión endodóntica primaria con compromiso periodontal secundaria. Sin embargo, el tratamiento pulpar dará resultado solamente en el componente endodóntico, y tendrá un efecto muy pobre sobre los tejidos periodontales afectados. ■■■

Autores

Paulina Pesqueira Cinco,
Universidad del Valle de México, México,
paulinapesqueira@live.com

Ennio Héctor Carro Hernández
Coord.de la Lic. en Odontología
Universidad del Valle de México,
Campus Hermosillo
Blvd. Enrique Mazón No. 617
Colonia Café Combate
Hermosillo, Sonora. C.P. 83165, México
(662) 289-1300 ext. 28465
Email: ennio.carroh@uvmnet.edu

BIBLIOGRAFÍA

- Abhishek Parolia, Toh Choo Gait, Isabel C. C. M. Porto, Kundabala Mala. (2013). Endo-perio lesion: A Dilemma From 19Th Until 21St Century.*
- Alcota, M., Mondragon, R., Zepeda, C. (2011). Tratamiento de una lesion endoperiodontal tipo Iii (Combinada O Verdadera): Reporte De Un Caso.*
- Ashutosh, Nirola, Sunanda, Grover, Ajay, Sharma, Damanjeet, Kaur (2011). Pulpal perio relations: Interdisciplinary diagnostic approach*
- Babacar, Toure and Yves, Boucher (2013). Acute apial periodontitis and verital root fracture of the same tooth: A Case Report.*
- Barry, M. Eley, M. Soory, J. D. Manson. (2012). Periodoncia. (Sexta Edición)*
- Bartha, T., Gorzo I., Kertesz A. (2000). Therapeutic solution for a combined endo- periodontal lesion. A case report.*
- Bhaumik, Nanavati, Neeta ,V, Bhavsar, Jaydeepchandra, Mali. (2013). Endo periodontal lesion – A case report.*
- Bozan, Serhat Izol, Arzum, Guler Dogru, Fikret, Ipek, Ahmet, Gunay. (2012). Treatment of furcation lesions in de-vital teeth with B-tricalcium phosphate + hydroxyapatite graft material: A case report.*
- Tokunaga, C. Monguillott, B. Crozeta, Schmitt Bonato, Serrato Coelho, Flares, Baratto-Filho, Sens Fagundes, (2012). Microbiological aspects of endoperiodontal lesion.*
- Jaquez Bairan, E. (2000). Lesiones endoperiodontales.*
- Foce, E. Endo-periodontal lesions.*
- Carranza, F Klokkevold, P. Takei, H., Newman, M. (2012). Carranzas clinical Periodontology, (Eleventh Edition)*
- Gunnar, Bergenholtz, Preben, Horsted-Bindslev, Claes, Reit. (2011). Endodoncia. (Segunda Edición)*
- Rostein I. & H. Simon, J. (2006). The endo-perio lesion: A critical appraisal of the disease condition.*
- Camilleri, J. (2008). The chemical composition of mineral trioxide aggregate.*
- Esquenasi, J., Capo, C., Batlle, A. (2009) Las lesiones endoperiodontales y su tratamiento. ¿Siguen aun vigentes?*
- Aguilar, L.C., Taketoshi, A., Garzón J.A., Gómez, A., Llamosas, J.A., Martínez, J.A., Ordóñez A.J., Pérez, R.E., Redondo C.E., Villavicencio J., Arróniz S. (2014). Endoperiodontología Conceptos básicos.*
- Pineda Mejía M.E., Silva Infantes M., Salcedo Moncada D., Castro Rodríguez A., Terán Casafranca L., Ortiz Cárdenas E., Ochoa Tataje J., Gaitán Velásquez J., Watanabe Velásquez R. (2007). Uso clínico del MTA en el tratamiento de lesiones periapicales y perforaciones radiculares.*
- Rodríguez Franco N.I. (2004). Tratamiento de lesiones endoperiodontales con regeneración tisular guiada y colgajo por debridacion. Estudio comparativo.*
- Teniente Díaz de León O., Yáñez Gutiérrez I. (2008) Relación endoperiodontal: Diagnóstico, tratamiento y pronóstico.*

Saquete Martins P.R., Filho, Ferreira Da Silva L.C., Rabello Piva M., Machado Reinheimer D., Sue Dejean K. Spread of odontogenic infection originating from endo-perio lesion. Endoperiodontal lesion – Case report. www.sigaa.ufs.br

Raja Sunitha V, Pamela Emmadi,[...],and Vijayalakshmi Rajaraman. (2008).The periodontal – endodontic continuum: A review.

Samar Abdul Hamed Bds, Msc. (2011). Repair of root canal perforation by different materials.

Syed Wall Peeran, Madhumania Thiruneervannan, Khaled Awidat Abdalla, Marei Hamed Mugrabi. (2013). Endo-perio lesions.

Perdomo Masilly X., Ortiz Moncada C., Odalmis La O Salas N., Corona Carpio M.H., León Betancourt E.C. (2006). Principales aspectos clínicos de Las afecciones encoperiodontales.